Tachycardies ventriculaires

B. Brembilla-Perrot

La présence d'une tachycardie ventriculaire (TV) est associée à un pronostic cardiovasculaire spontané défavorable, sauf lorsqu'elle survient chez un sujet à cœur apparemment sain. En cas de cardiopathie sous-jacente, la TV peut se compliquer d'une fibrillation ventriculaire. Trois étapes sont à franchir : poser le diagnostic de TV avec certitude, l'examen de référence restant la stimulation ventriculaire programmée qui doit être réalisée en l'absence de tout traitement antiarythmique ; identifier une cardiopathie sous-jacente, ce qui conduit, en fonction de l'aspect de la TV et de l'âge du patient, à discuter d'une échocardiographie, d'une coronarographie et/ou d'une imagerie par résonance magnétique cardiaque ; discuter du traitement médical et/ou de l'indication d'un défibrillateur implantable en cas de mauvaise tolérance ou d'altération de la fonction ventriculaire gauche. Une telle prise en charge a amélioré le pronostic de ces patients, considéré autrefois comme très péjoratif. Le traitement préventif de la mort subite, considérée comme étant secondaire à une TV dans trois quarts des cas dans certaines affections comme l'infarctus du myocarde ou la cardiomyopathie dilatée, est non spécifique : il s'agit du traitement de la cardiopathie et de la prescription de bêtabloquants et de discuter de l'indication d'un défibrillateur implantable en cas d'altération sévère de la fonction ventriculaire gauche.

© 2008 *Elsevier Masson SAS. Tous droits réservés.*

Mots clés : Tachycardie ventriculaire ; Cardiopathie ; Dysplasie arythmogène du ventricule droit ; Stimulation ventriculaire programmée ; Défibrillateur implantable

Plan

- **Introduction** 1
- **Mécanisme des tachycardies ventriculaires** 2
  - Réentrées 2
  - Automatismes anormaux 2
  - Activités déclenchées à partir de postdépolarisation ou postpotentiels 2
- **Signes cliniques des tachycardies ventriculaires** 2
  - Signes fonctionnels absents 2
  - Insuffisance cardiaque 2
  - Malaise ou syncope 2
  - Arrêt cardiaque 3
- **Signes électrocardiographiques des tachycardies ventriculaires** 3
  - Signes électrocardiographiques des tachycardies ventriculaires monomorphes 3
  - Signes électrocardiographiques des tachycardies ventriculaires polymorphes 5
  - Signes électrocardiographiques intercritiques 5
- **Étiologies des tachycardies ventriculaires** 6
  - Substratum étiologique des tachycardies ventriculaires monomorphes 6
  - Tachycardies ventriculaires monomorphes idiopathiques 7
  - Tachycardies ventriculaires polymorphes 8
- **Pronostic des tachycardies ventriculaires** 8
  - Pronostic spontané 8
  - Torsades de pointe 8
- **Bilan et prise en charge d'un patient ayant présenté une tachycardie ventriculaire soutenue** 8
  - Tachycardies ventriculaires monomorphes 8
  - Bilan et prise en charge des tachycardies ventriculaires polymorphes 11
- **Bilan et prise en charge d'un patient à risque de tachycardies ventriculaires, mais sans arythmie soutenue spontanée** 11
  - Infarctus du myocarde 11
  - Cardiomyopathie dilatée primitive 12
  - Cardiomyopathie hypertrophique 12
  - Syncope ou malaise inexpliqué 12
  - Antécédents familiaux 12
  - Autres cardiopathies à risque 12
- **Traitement** 12
  - Traitement curatif de la tachycardie ventriculaire monomorphe 12
  - Traitement curatif des torsades de pointe 12
  - Traitement préventif des tachycardies ventriculaires monomorphes documentées 12
  - Traitement préventif des tachycardies ventriculaires polymorphes déjà documentées 14
  - Traitement préventif des troubles du rythme ventriculaires en cas de cardiopathie et en l'absence de troubles documentés 14
  - Traitement préventif des problèmes de torsades de pointe, en l'absence de tachycardies ventriculaires spontanées 15
- **Conclusion** 15

Introduction

Une tachycardie ventriculaire (TV) est définie comme une arythmie cardiaque régulière générée par un processus électrophysiologique anormal, prenant son origine dans une région myocardique située en dessous de la bifurcation du faisceau de His, constituée d'au moins trois battements, à une fréquence supérieure à 100/min. Cette tachycardie est non soutenue si elle dure moins de 30 secondes ou soutenue au-delà de ce délai ou si elle requiert un moyen pour l'arrêter avant ce délai du fait de sa mauvaise tolérance.

La présence d'une TV est généralement associée à un pronostic cardiovasculaire défavorable, à l'exception des rares TV survenant chez des sujets ayant un cœur apparemment sain. De ce fait, plusieurs problèmes vont se poser au cardiologue :
- poser le diagnostic de TV avec certitude ;
- identifier une cardiopathie sous-jacente ;
- et enfin identifier un traitement médical ou non médical adapté.

■ Mécanisme des tachycardies ventriculaires

Comme pour l'ensemble des troubles du rythme, les TV peuvent relever de trois mécanismes : le phénomène de réentrée qui est le plus courant, un automatisme anormal ou une activité déclenchée, ces deux derniers mécanismes ne se retrouvant qu'en présence d'étiologies bien définies et aiguës comme l'ischémie coronaire aiguë, les troubles électrolytiques, les intoxications médicamenteuses.

Réentrées

Elles sont la cause de la plupart des TV monomorphes. Trois conditions sont requises :
- la présence d'un circuit de réentrée [1] qui est habituellement composé de myocarde ventriculaire sain et de myocarde ventriculaire pathologique, c'est-à-dire ischémique comme dans la zone péri-infarctus, ou fibrosée comme dans les cardiopathies ischémiques vieillies, ou dilatées dans la dysplasie arythmogène du ventricule droit. Rarement, ce circuit peut être composé par les branches du faisceau de His-Purkinje elles-mêmes [2]. Le circuit de réentrée est composé de deux voies ayant des propriétés de vitesse de conduction et de périodes réfractaires différentes : la voie saine a des valeurs normales, la voie pathologique a une période réfractaire effective allongée et une vitesse de conduction ralentie ;
- l'existence d'une extrasystolie ventriculaire (ESV) qui est un phénomène électrophysiologique quasiment physiologique puisque la plupart des sujets ont des ESV avec une incidence qui augmente avec l'âge. Elle déclenche la réentrée. L'ESV est en effet précoce et peut rencontrer la voie pathologique en période réfractaire ; elle ne s'engage que dans la voie saine et peut remonter dans la voie anormale, si elle l'atteint quand celle-ci est sortie de sa période réfractaire. Elle va ainsi provoquer une réentrée qui pourra se pérenniser en provoquant une tachycardie ;
- un troisième facteur est souvent nécessaire : c'est la gâchette catécholergique [3] qui permet de créer les conditions propices à la réentrée en raccourcissant les périodes réfractaires et les temps de conduction en facilitant l'apparition d'ESV.

Les tachycardies par réentrée sont généralement facilement reconnaissables sur le plan électrophysiologique car elles sont d'une part monomorphes et surtout, elles sont facilement déclenchées et arrêtées par la stimulation ventriculaire programmée.

Automatismes anormaux

Ils sont dus à une modification du potentiel d'action des fibres de Purkinje. Celles-ci sont dotées normalement d'une pente de dépolarisation diastolique lente et peu marquée, survenant à partir d'un haut niveau de potentiel diastolique maximal de l'ordre de moins 90 mV. L'automatisme anormal s'en distingue par un potentiel diastolique maximal moins négatif, voisin de moins 60 mV et dans ces conditions, les fibres myocardiques sont susceptibles d'acquérir une pente de dépolarisation diastolique lente dès lors qu'elles sont partiellement dépolarisées au repos. Ce mécanisme est essentiellement observé sous l'influence des catécholamines et explique les TV adrénergiques de sujets à cœur apparemment sain.

Activités déclenchées à partir de postdépolarisation ou postpotentiels

Elles expliquent les TV polymorphes. Deux types ont été décrits :
- les postdépolarisations précoces naissent au niveau du plateau du potentiel d'action et provoquent un arrêt transitoire de la repolarisation ; si ce postpotentiel atteint le potentiel seuil, il déclenche un nouveau potentiel d'action provoquant une réponse répétitive. Ce type d'arythmie n'est observé que dans des conditions extrêmes, hypokaliémie, hypoxie, acidose, présence de catécholamines, mais elles pourraient également expliquer les torsades de pointe du syndrome du QT long. Les postdépolarisations précoces sont observées en conditions expérimentales dans les torsades de pointe au césium ;
- les postdépolarisations tardives correspondent à des oscillations transitoires dépolarisantes survenant après la repolarisation d'un potentiel d'action mais qui sont dues à celui-ci. Comme dans le cas précédent, elles peuvent atteindre le seuil et générer un nouveau potentiel d'action qui pourra lui aussi être suivi de postdépolarisations. Elles surviennent dans des conditions de surcharge calcique intracellulaire. Cette surcharge en calcium active un courant non spécifique entrant transitoire, absent dans des conditions normales. Une des causes cliniques les plus connues est l'intoxication par les digitaliques, car l'inhibition de l'échange Na/K entraîne une élévation du sodium intracellulaire qui est échangé contre du calcium. Ce mécanisme expliquerait aussi les TV sensibles au vérapamil [4].

En pratique clinique, une même cause peut avoir des effets électrophysiologiques multiples ; ainsi, les catécholamines augmentent les automatismes anormaux et favorisent les postpotentiels précoces et tardifs. Ce mécanisme faciliterait l'apparition d'une ESV qui peut déclencher un phénomène de réentrée ventriculaire.

La différenciation sur le plan électrophysiologique de ces différents mécanismes n'est pas toujours évidente. En règle générale, si la TV due à une réentrée est monomorphe et facilement induite et arrêtée par stimulation programmée, les automatismes anormaux ou les activités déclenchées sont insensibles à la stimulation et polymorphes, mais ceci est inconstant. La fréquence de la tachycardie par automatisme exagéré varie au début de la crise.

■ Signes cliniques des tachycardies ventriculaires

Ils sont très variables et conditionnent souvent le pronostic [5].

Signes fonctionnels absents

Ces signes peuvent être très peu marqués avec une absence de signe fonctionnel au début de la tachycardie ou simplement une sensation de palpitations, si la tachycardie est monomorphe, à une fréquence de moins de 200/min et si elle survient chez un sujet qui n'a pas de cardiopathie notable.

Insuffisance cardiaque

Dans ces conditions, si la tachycardie est soutenue et ne s'arrête pas spontanément, elle peut être à l'origine d'un tableau d'insuffisance cardiaque et de cardiomyopathie dilatée hypokinétique ou rythmique, le sujet étant parfois hospitalisé au bout de plusieurs heures, voire de plusieurs jours de TV. L'appréciation de l'état myocardique chez un sujet hospitalisé pour ce diagnostic ne doit donc jamais se faire immédiatement après la réduction de la crise car la cardiomyopathie dilatée peut régresser plusieurs jours après le rétablissement du rythme sinusal.

Malaise ou syncope

À l'inverse, les signes cliniques d'une TV peuvent être très marqués. Un des signes cliniques fondamentaux est l'existence

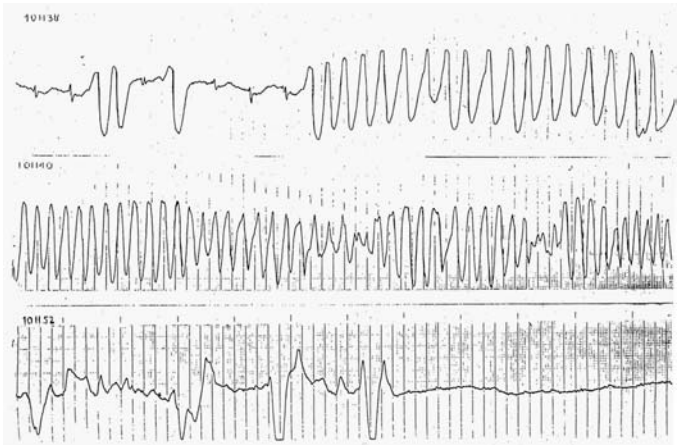

Figure 1. Dégénérescence d'une tachycardie ventriculaire en fibrillation ventriculaire lors d'un enregistrement Holter obtenu chez un sujet mort subitement.

d'un malaise ou d'une syncope qui conditionne le pronostic ultérieur [6] : toute TV syncopale est associée à un pronostic ultérieur très défavorable si elle n'est pas identifiée et traitée correctement. La syncope peut être due à l'existence d'une TV polymorphe, notamment d'une torsade de pointe qui s'arrête spontanément ou d'une TV très rapide, monomorphe au-delà de 250/min qui s'arrête également spontanément ou d'une TV monomorphe plus lente survenant dans un contexte d'atteinte préexistante de la fonction ventriculaire gauche.

Arrêt cardiaque

Le mode de révélation de la tachycardie peut être dramatique, sous forme d'un arrêt cardiaque par fibrillation ventriculaire (Fig. 1). En effet toute TV survenant dans un contexte de cardiopathie préexistante peut se transformer en fibrillation ventriculaire [7]. La fibrillation ventriculaire peut être elle-même primaire, dépendant des mécanismes d'automatisme ou d'activité déclenchée et survenant dans des conditions particulières comme le syndrome coronarien aigu et les troubles métaboliques ou électrolytiques majeurs ou elle peut être due à la dégénérescence d'une TV en fibrillation ventriculaire.

■ Signes électrocardiographiques des tachycardies ventriculaires

L'électrocardiogramme (ECG) reste le moyen essentiel de diagnostic d'une TV.

Signes électrocardiographiques des tachycardies ventriculaires monomorphes

La règle générale est de toujours évoquer le diagnostic de TV en présence d'une tachycardie à QRS larges ou légèrement élargis chez un sujet tout venant et ceci quel que soit son âge, le diagnostic de tachycardie supraventriculaire avec aberration de conduction étant trop facilement porté chez des sujets jeunes qui ont parfois une dysplasie arythmogène du ventricule droit. Trois éléments permettent théoriquement de poser le diagnostic de TV.

Élargissement du QRS

L'élargissement du QRS au-delà de 0,12 s est un élément quasiment constant, sauf dans les rares TV issues de la portion proximale des branches du faisceau de His où la largeur des ventriculogrammes est peu augmentée.

Activité auriculaire théoriquement dissociée (Fig. 2)

La tachycardie est issue du ventricule ; l'activité auriculaire sera en rapport soit avec une activité sinusale complètement dissociée, soit avec une activité auriculaire rétrograde par les voies normales de la conduction. Dans ces conditions, il n'y a pas de dissociation auriculoventriculaire, mais il sera possible de la provoquer par des drogues agissant sur cette conduction rétrograde et notamment de la Striadyne®.

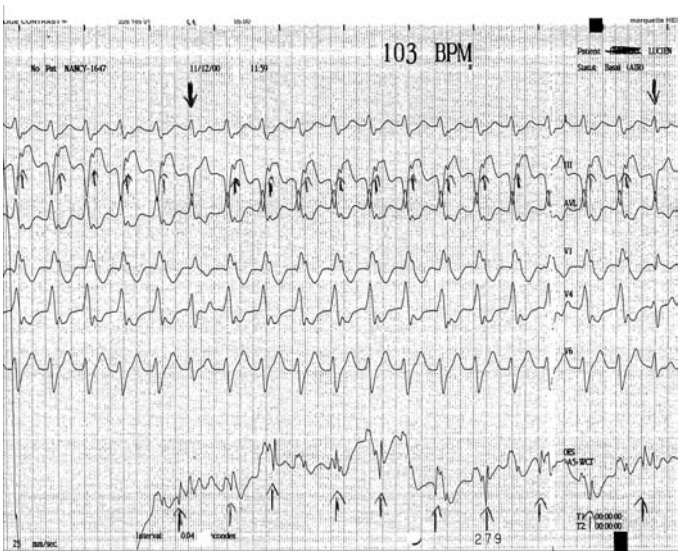

Figure 2. Tachycardie à QRS large à type de retard droit. La tachycardie ventriculaire (TV) étant peu rapide (110/min), la dissociation auriculoventriculaire intermittente est visible en D3 et confirmée par l'enregistrement auriculaire par voie transœsophagienne ; les flèches supérieures indiquent la présence d'une fusion entre un complexe de la TV et un complexe d'origine sinusale et d'une capture (dernier complexe) correspondant à un complexe d'origine sinusale.

Lorsque la TV est lente, entre 120 et 150/min, l'activité auriculaire est généralement visible et surtout si elle est dissociée, l'onde P sinusale peut être à l'origine d'une dépolarisation ventriculaire normale (capture), celle-ci pouvant aussi survenir en même temps que le ventriculogramme de la TV (fusion).

L'activité auriculaire dissociée, les phénomènes de capture et fusion ne sont généralement pas visibles au cours des TV qui ont une fréquence supérieure à 150/min, sauf au démarrage de la crise. Il est recommandé d'enregistrer cette activité auriculaire devant toute tachycardie à QRS larges, soit par voie œsophagienne, soit par voie endocavitaire et s'il y a une activité rétrograde, il est conseillé de faire une injection d'un produit comme la Striadyne® pour voir les effets sur cette conduction et sur la tachycardie.

Morphologie du QRS

Elle permet en général de différencier la TV d'une tachycardie supraventriculaire avec bloc de branche droit ou bloc de branche gauche. Il est beaucoup plus difficile d'éliminer une tachycardie antidromique, utilisant un faisceau de Kent dans le sens antérograde, si la préexcitation ventriculaire n'est pas connue (Fig. 3).

Critères différentiels tachycardie supraventriculaire/tachycardie ventriculaire

Il existe des critères pour différencier une tachycardie supraventriculaire d'une TV :

- en présence d'un aspect de retard droit, un QRS mono- ou biphasique ou la présence d'une onde Q en V1, un rapport R/S inférieur à 1 en V6 caractérisent les TV ;
- en présence d'un aspect de retard gauche, l'existence d'une onde R en V1 ou V2 de durée supérieure à 30 ms ou la présence d'une onde Q en V6 sont des éléments évocateurs de TV ;
- d'autres signes ont été proposés : Brugada [8] a proposé des critères ayant une sensibilité et une spécificité voisines de 100 % :
  - l'absence de complexes R/S dans les précordiales est pathognomonique d'une TV ;

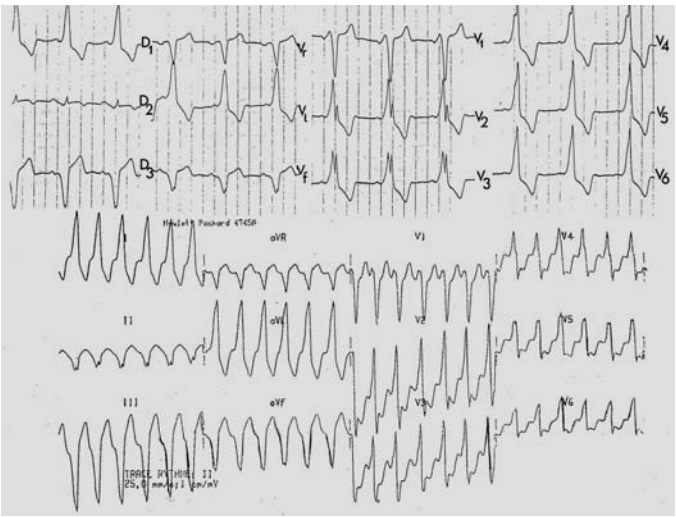

Figure 3. Tachycardie à QRS large ayant un aspect de tachycardie ventriculaire (TV) (R en V1, V2 > 30 ms). L'aspect en rythme sinusal montre un QRS superposable. Il s'agissait d'une tachycardie antidromique chez un sujet avec syndrome de Wolff-Parkinson-White.

- la présence de complexes R/S dont le pic survient plus de 100 ms après le début du QRS traduit une TV ;
- la troisième étape est la recherche d'une dissociation auriculoventriculaire.

Localisation du point de départ

Outre le diagnostic de TV, l'étude de la morphologie de QRS peut également permettre de localiser le point de départ de la TV [5]. L'aspect en dérivations précordiales permet de les situer à droite en cas d'aspect QS en V1 ou à gauche en cas d'onde R prédominant en V1, encore que l'aspect de retard gauche peut aussi s'observer dans des TV naissant du septum interventriculaire côté gauche.

L'axe sur les dérivations frontales permet de les situer au niveau de la paroi inférieure s'il y a une négativité prédominante dans les dérivations inférieures, ou de l'infundibulum en cas de positivité prédominante dans les mêmes dérivations, ou en bas ou en haut du ventricule gauche avec les mêmes critères. Différents travaux rapportent les aspects ECG de la TV en fonction de la localisation [5, 8, 9].

Notons que si cette localisation est relativement aisée par le simple ECG chez des sujets normaux, elle devient très complexe chez des sujets ayant une anomalie comme un bloc de branche et surtout une séquelle d'infarctus du myocarde. Quand il existe un infarctus du myocarde, des critères topographiques ont été proposés ; les plus détaillés ont été proposés par Josephson [9] et sont les suivants : les TV avec aspect de retard droit ont toujours une origine ventriculaire gauche. L'aspect QR ou QS en V1 avec onde Q dans les précordiales à partir de V2 et V3 correspond à une origine antéroapicale et une onde R sur tout le précordium à une origine postérieure.

Aspects particuliers

Par ailleurs, l'aspect morphologique chez un sujet qui n'a pas de cardiopathie apparente doit faire évoquer certaines étiologies :

- une tachycardie avec aspect de retard gauche, axe normal ou gauche doit faire rechercher une dysplasie arythmogène du ventricule droit [10] (Fig. 4) ;
- une tachycardie avec aspect de retard droit, axe gauche ou axe droit chez un sujet apparemment sain évoque le diagnostic de TV fasciculaire ou sensible au vérapamil [4] ;
- les tachycardies bidirectionnelles sont caractérisées par une alternance de complexes ventriculaires anormaux avec, dans le plan frontal, une alternance d'axe hyperdroit et d'axe hypergauche et dans les précordiales, un aspect de retard droit et des variations d'alternance d'amplitude ou de morphologie. Elles sont devenues actuellement tout à fait exceptionnelles, car elles étaient observées autrefois dans des cardiopathies très évoluées ou en cas d'intoxication digitalique ;
- la TV par réentrée de branche à branche [2] est très difficile à différencier d'une tachycardie supraventriculaire avec aberration de conduction, d'autant qu'elle est souvent déclenchée par une extrasystole auriculaire. Seule l'étude électrophysiologique montrant un potentiel hissien loin devant les ventriculogrammes et surtout le contexte clinique de cardiopathie souvent très évoluée permettent d'évoquer ce diagnostic. Aucun de ces signes n'est spécifique.

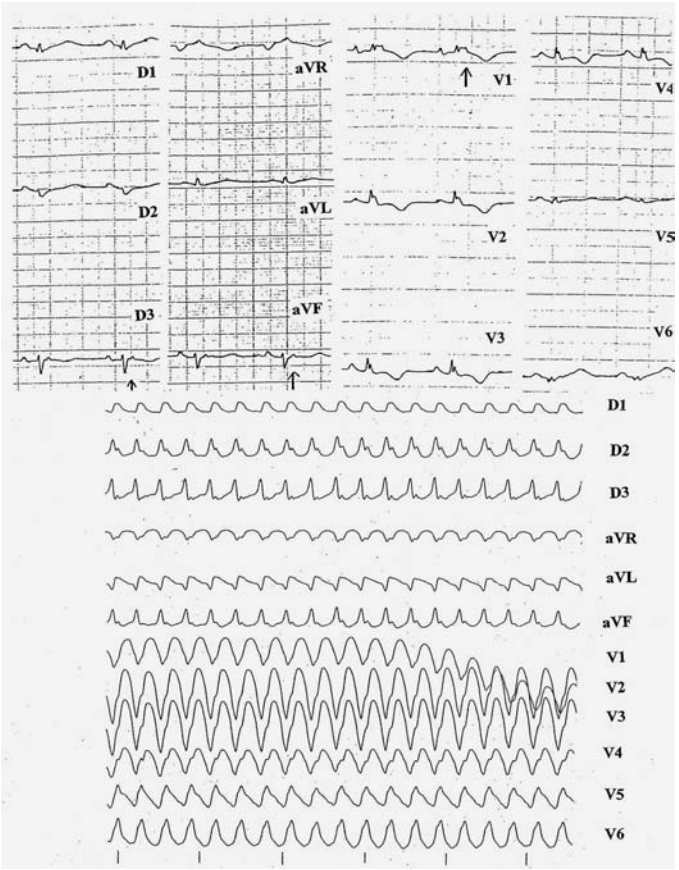

Figure 4. Aspect de tachycardie ventriculaire à type de retard gauche. Pas de signes typiques à l'électrocardiogramme en dehors de la largeur de QRS. L'aspect en rythme sinusal permet d'évoquer le diagnostic de dysplasie arythmogène du ventricule droit en montrant une onde epsilon (soulignée par la flèche) et des ondes T négatives de V1 à V4.

“ *À retenir*

Critères diagnostiques d'une TV monomorphe

- Tachycardie régulière à QRS > 0,11 s
- QRS en tachycardie différent du QRS en rythme sinusal
- Dissociation auriculoventriculaire spontanée ou après manœuvres vagales
- En cas de retard droit : Q en V1, R/S < 1 en V6
- En cas de retard gauche : R en V1 > 30 ms, Q en V6
- Absence de complexes R/S en précordiales
- R/S avec pic > 100 ms après le début du QRS

Signes électrocardiographiques des tachycardies ventriculaires polymorphes

Les plus connues sont les torsades de pointe rapportées dès 1966 par Dessertenne [11], aspect ECG caractérisé par :

- l'existence en rythme sinusal d'un QT long qui est soit idiopathique, soit acquis sous l'effet de troubles électrolytiques ou de certains médicaments ;
- la présence d'une extrasystole ventriculaire qui tombe dans la fin de l'onde T. Exceptionnellement, il existe des torsades de pointe à couplage court chez des sujets sans cardiopathie avec espace QT par ailleurs normal [12] ;
- enfin, la torsade elle-même se caractérise par des salves non soutenues de QRS larges d'amplitude et de polarité variables, de fréquence rapide de 150 à 300/min, irrégulière avec une rotation progressive et cyclique tous les cinq à dix ventriculogrammes autour de la ligne isoélectrique. Ces salves peuvent parfois dégénérer en tachycardie ou en fibrillation ventriculaire.

D'autres TV polymorphes sont observées dans l'intoxication digitalique ou l'infarctus dans l'ischémie myocardique aiguë, mais à la différence des torsades de pointe, elles ne sont pas associées à un QT long mais à des signes d'ischémie coronarienne aiguë sous forme d'une modification de la repolarisation. La pérennisation de la TV polymorphe conduit une fibrillation ventriculaire, l'activité ventriculaire devenant d'amplitude de plus en plus faible jusqu'à l'apparition d'un tracé plat.

Signes électrocardiographiques intercritiques

Ils sont parfois les seuls disponibles pour poser ou éliminer un diagnostic de TV.

Signes intercritiques positifs

En effet, le sujet est parfois examiné après sa tachycardie et on ne dispose que de l'ECG en rythme sinusal qui peut apporter des éléments diagnostiques importants en faveur d'une TV :

- une onde epsilon en V1 [10] correspondant au potentiel tardif de l'ECG à haute amplification ou simplement une repolarisation droite très pathologique évoquent une dysplasie arythmogène du ventricule droit (Fig. 4) ;
- la présence d'une séquelle d'infarctus du myocarde représente un substratum arythmogène qui doit impérativement faire rechercher une TV ;
- l'existence d'un syndrome du QT long doit être recherchée sur des ECG répétés, surtout chez les sujets jeunes car il est parfois intermittent. La simple dispersion du QT notée sur un ECG 12 dérivations avec des variations de fin de l'onde T de plus de 70 ms est également un élément en faveur d'une origine ventriculaire des troubles du rythme, mais ces éléments sont parfois difficiles à déterminer car la mesure exacte de QT peut être difficile (Fig. 5) ;
- Brugada [13] a rapporté une entité ECG associée à un risque de fibrillation ventriculaire qui est l'existence intermittente d'un aspect de bloc de branche droit incomplet en V1 et avec dans cette dérivation un important sus-décalage de ST de type Prinzmetal qui n'est pas d'origine ischémique. Cet aspect est également souvent transitoire. Il correspond à un type I considéré comme très pathologique. Il est plus fréquent (2 % de la population) d'observer des types II ou III correspondant à un retard droit et un discret sus-décalage de ST en V1, V2 dont l'interprétation est délicate (Fig. 5) ;
- l'ECG intercritique montre un bloc de branche. Si l'aspect en TV n'est pas strictement superposable à celui du rythme sinusal, le diagnostic de TV doit être posé (Fig. 6). De nombreux aspects ont pu être rapportés dans ce contexte. Ainsi, chez un sujet qui a un bloc de branche préexistant et dont la TV naît du côté de ce bloc de branche, la conduction semble paradoxalement améliorée en tachycardie avec un affinement des QRS.

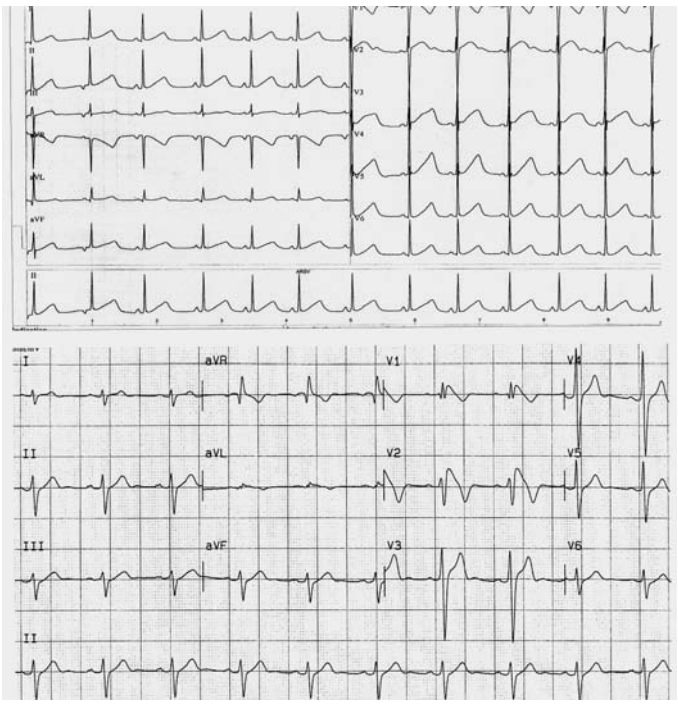

Figure 5. Aspects électrocardiographiques (ECG) en rythme sinusal observés chez des sujets ayant des TV polymorphes. En haut : syndrome du QT long. En bas, aspect de syndrome de Brugada de type I visible en V1, V2.

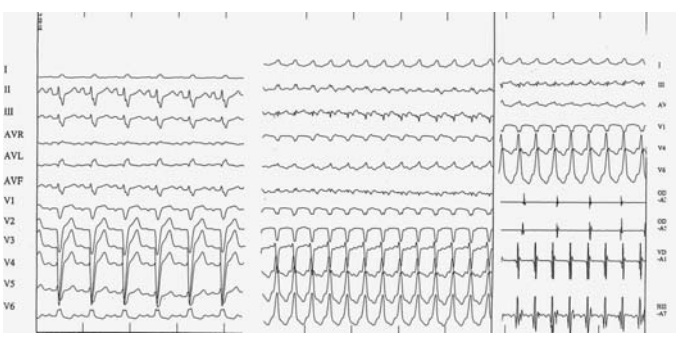

Figure 6. Sujet ayant un bloc de branche gauche en rythme sinusal. Il présente une tachycardie régulière à retard gauche (tracé du milieu). L'aspect n'est cependant pas exactement superposable à l'aspect en rythme sinusal. Une dissociation auriculoventriculaire est mise en évidence par enregistrement endocavitaire (ligne OD) (tracé de droite).

Arguments contre une tachycardie ventriculaire

L'ECG peut apporter des arguments contre une TV en montrant :

- un aspect de bloc de branche très exactement similaire aux 12 dérivations de l'ECG en TV ;
- un syndrome de préexcitation ventriculaire parfois peu visible en rythme sinusal notamment s'il s'agit d'un syndrome de préexcitation utilisant un faisceau de Mahaim : l'aspect en tachycardie est celui d'une tachycardie à QRS larges à type de bloc de branche gauche. La reproduction de l'aspect observé en tachycardie antidromique requiert généralement des épreuves de stimulation auriculaire à fréquences croissantes pour faire apparaître la préexcitation maximale et déclencher la tachycardie ou des manœuvres vagales pour bloquer les voies normales de conduction. Dans le cas d'une tachycardie antidromique utilisant un faisceau de Mahaim, il y a aussi souvent une dissociation auriculoventriculaire, la conduction rétrograde s'effectuant dans le nœud auriculoventriculaire. Dans les autres cas, le diagnostic ne peut se faire qu'après retour en rythme sinusal qui montre un aspect typique de syndrome de Wolff-Parkinson-White (Fig. 7) ;
- un flutter auriculaire qui, en présence d'un antiarythmique de classe I, peut se compliquer d'un flutter 1/1 avec aberration

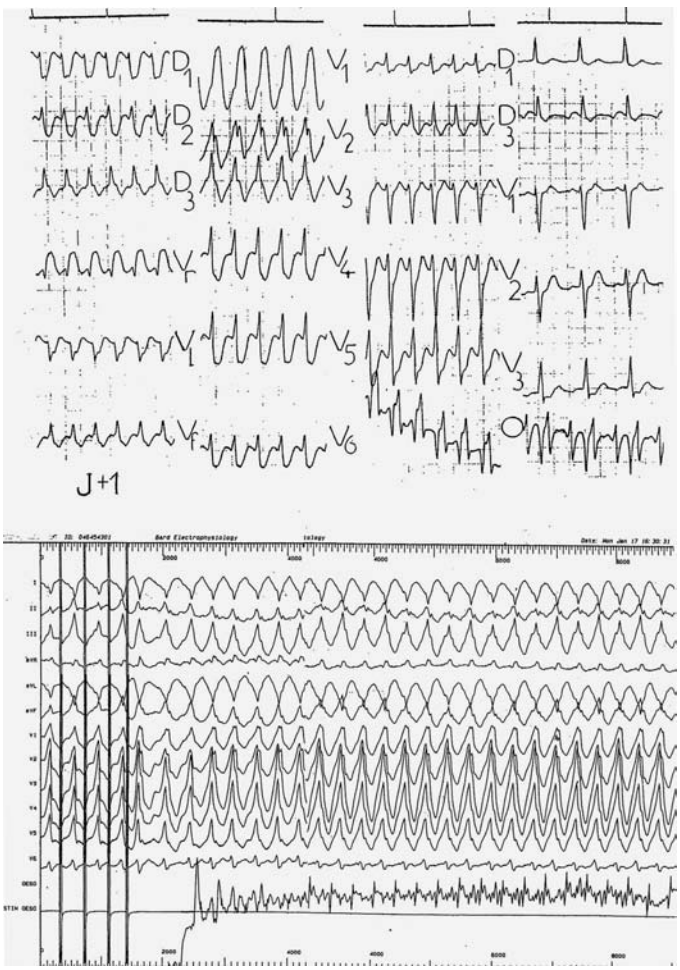

Figure 7. Tachycardies à QRS larges d'origine supraventriculaire à différencier d'une TV.
A. Tachycardie régulière avec aspect de retard chez un patient traité par antiarythmique de classe I pour une arythmie atriale. Après ralentissement de la conduction l'enregistrement auriculaire objective un flutter auriculaire 2/1 à droite. Au milieu la conduction se fait en 1/1 (flutter « quinidinique »).
B. Déclenchement d'une tachycardie antidromique par stimulation auriculaire : le QRS est similaire en rythme sinusal et en tachycardie.

de conduction dont l'aspect est difficile à différencier d'une TV du fait des troubles de conduction intraventriculaires provoqués par l'antiarythmique de classe I (Fig. 7).

■ Étiologies des tachycardies ventriculaires

Elles sont particulièrement importantes à rechercher car elles conditionnent le pronostic et la prise en charge du patient : classiquement, les TV sont très délétères en cas de cardiopathie et ont à l'inverse un excellent pronostic en leur absence.

Substratum étiologique des tachycardies ventriculaires monomorphes

Il est présent dans au moins 90 % des cas.

Cardiopathies ischémiques

Elles sont la cause des trois quarts des TV (Fig. 8).

Quand elles surviennent en dehors de la phase aiguë d'infarctus du myocarde, c'est-à-dire plus de 48 heures après le début de celui-ci, elles sont à très haut risque de récidive spontanée. Elles sont d'autant plus graves qu'elles surviennent chez des sujets qui ont une séquelle d'infarctus étendue avec une fraction d'éjection inférieure à 35 %. Dans ce cas, la mortalité des sujets non traités est de près de 50 % à 1 an, des sujets traités médicalement de 50 % à 5 ans et 70 % à 10 ans [14] et n'est améliorée que par l'implantation d'un défibrillateur [15]. En cas de fraction d'éjection supérieure à 35 %, la mortalité des sujets traités est à 30 % à 5 ans et 39 % à 10 ans, indépendante du type de traitement [16]. Elle est également aggravée par l'existence d'une ischémie résiduelle qui rend la tolérance de la TV moins bonne et facilite leur dégénérescence en fibrillation ventriculaire [17]. Lorsque la TV a été documentée, la prise en charge du patient est actuellement parfaitement codifiée. Elle n'est parfois pas documentée, mais il est également facile d'identifier les sujets à risque de TV après un infarctus du myocarde.

Cardiomyopathies dilatées

Elles sont plus rarement en cause. Si les TV non soutenues polymorphes ou monomorphes sont notées dans près de trois quarts des cas des sujets avec cardiomyopathie dilatée primitive ou ischémique évoluée, la TV soutenue monomorphe de la cardiomyopathie dilatée primitive est plus rare, puisqu'elle ne présente que 0 à 10 % des causes des TV. Si la présence d'une TV est associée à un mauvais pronostic dans la cardiomyopathie dilatée avec un risque de mortalité de 50 % à 1 an, c'est généralement plus en raison d'une mortalité globale non rythmique qu'en raison d'une mortalité rythmique. Elle a souvent été provoquée dans les années précédentes par l'utilisation abusive d'antiarythmiques de classe I chez ces patients.

Cardiomyopathie hypertrophique

Elle est également très rarement la cause de TV monomorphes. En revanche, la présence de salves de TV non soutenues, notée chez les sujets jeunes avec cardiomyopathie hypertrophique, est un signe de pronostic défavorable surtout s'il y a une association avec une notion de syncope ou d'histoire familiale de cardiopathie hypertrophique ou de mort subite. Dans ce cas, le risque de mort subite est multiplié par 6 [18].

Dysplasie arythmogène du ventricule droit

Elle doit être recherchée chez tous les sujets qui ont une TV avec aspect de retard gauche. La TV est souvent provoquée par un effort. Cette affection a été décrite par Fontaine [10]. L'anomalie principale est la transformation de la couche musculaire ventriculaire droite en tissu fibroadipeux. La lésion peut être diffuse ou localisée ; les zones préférentiellement touchées sont l'infundibulum, la région paratricuspidenne et l'apex ; les lésions peuvent s'étendre à l'ensemble du myocarde. L'origine génétique vient d'en être démontrée, expliquant qu'une histoire familiale est retrouvée au moins par l'interrogatoire dans 12 à 25 % des cas. Il s'agirait d'une maladie des desmosomes qui ont un rôle dans le maintien des fonctions mécaniques tissulaires [19, 20] avec une mutation retrouvée dans les gènes codant une protéine des desmosomes, la plakophiline 2. La révélation clinique se ferait sous l'influence d'un facteur extérieur, et notamment viral, avec une myocardite [10]. Fontaine [10] a souligné les risques engendrés par un gros effort lors d'une compétition sportive dans les suites immédiates d'un syndrome infectieux. En effet, la décharge de catécholamines provoquée par cet effort pourrait provoquer et aggraver un trouble du rythme ventriculaire en facilitant sa dégénérescence en fibrillation ventriculaire. En dehors de ces conditions, le pronostic général des TV révélant une dysplasie arythmogène du ventricule droit semble assez bon à court terme, si la TV initiale n'a pas été syncopale et s'il n'y a pas d'histoire de mort subite familiale dans la mesure où les lésions restent généralement localisées au ventricule droit [21]. L'évolution à long terme se fait vers une insuffisance cardiaque droite, voire globale si le ventricule gauche est lui-même concerné par l'atteinte des desmosomes.

La fréquence réelle de cette affection reste actuellement discutée, notamment dans les cas de mort subite du sportif. Les séries européennes retrouvent une incidence non négligeable de

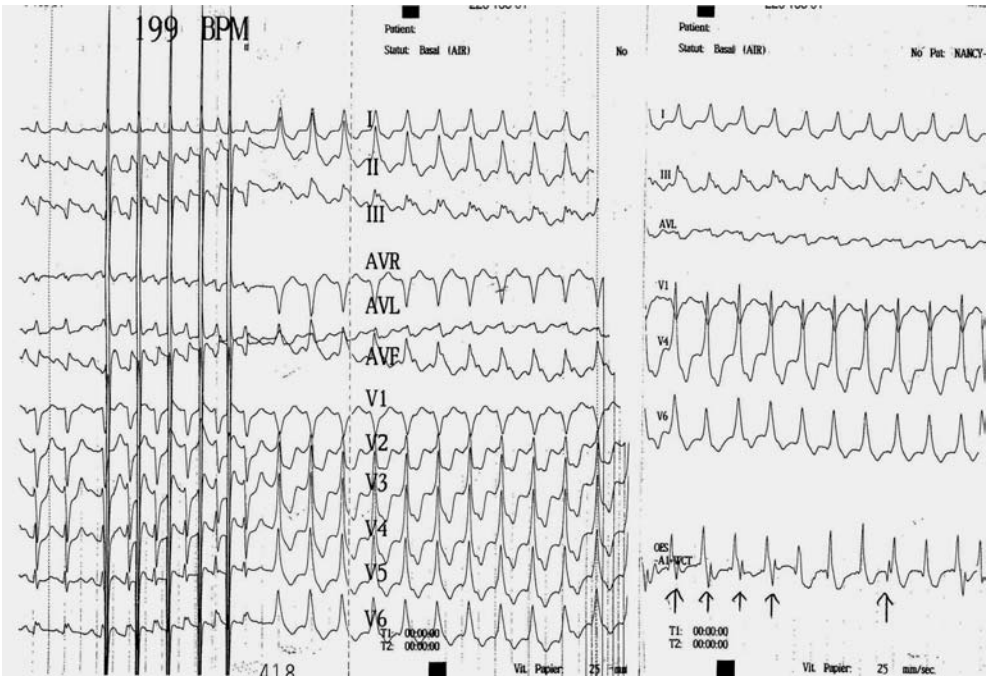

Figure 8. Déclenchement d'une tachycardie ventriculaire avec retard gauche chez un sujet qui a des séquelles d'infarctus inférieur (tracé de gauche). Dissociation auriculoventriculaire en tachycardie (tracé de droite).

séquelles de myocardite alors que les séries américaines retrouvent plutôt des cardiomyopathies hypertrophiques méconnues chez les sujets qui n'ont pas de lésion coronaire authentifiée à l'autopsie.

Prolapsus valvulaire mitral

Il a été associé à un risque de mortalité subite augmenté car les patients avaient souvent des salves d'extrasystoles ventriculaires et avaient une mortalité plus élevée que les sujets sans prolapsus. Plus récemment, d'autres travaux ont montré que les TV monomorphes, associées au prolapsus de la valve mitrale, étaient soit en rapport avec une affection associée comme une dysplasie arythmogène du ventricule droit, soit en rapport avec une atteinte valvulaire mitrale et une fuite importante entraînant une dilatation du ventricule gauche [22]. Les morts subites autrefois rapportées ont pu être favorisées par l'utilisation intempestive d'antiarythmiques de classe A. Le risque réel de troubles du rythme ventriculaires graves est nul ou très faible.

Autres causes

- Les valvulopathies évoluées peuvent se compliquer de TV non soutenues, voire soutenues, dont la seule issue thérapeutique est le remplacement valvulaire en urgence [23].
- Les cardiopathies congénitales, opérées ou non, sont une cause non négligeable des TV de l'enfant et l'adulte jeune ; l'affection la plus fréquente est la tétralogie de Fallot opérée. Les enfants opérés tardivement gardent une dysfonction ventriculaire droite importante et sont les plus à risque du développement de TV monomorphes avec retard gauche [24]. Le suivi rythmologique systématique de ces enfants est indispensable.
- Les TV provoquées par les antiarythmiques de classe I ont quasiment disparu. Elles apparaissaient quelques jours après la mise en route d'un traitement pour extrasystolie chez des sujets qui avaient des cardiomyopathies évoluées, surtout d'origine ischémique. Elles étaient précédées par l'apparition d'un élargissement des QRS. Cet effet proarythmique ventriculaire se traduisait par la survenue d'une TV relativement lente, à QRS très larges et elle était très mal tolérée sur le plan hémodynamique.

Tachycardies ventriculaires monomorphes idiopathiques

Ce n'est qu'après avoir éliminé ces différents diagnostics qu'il sera possible de parler de TV idiopathique.

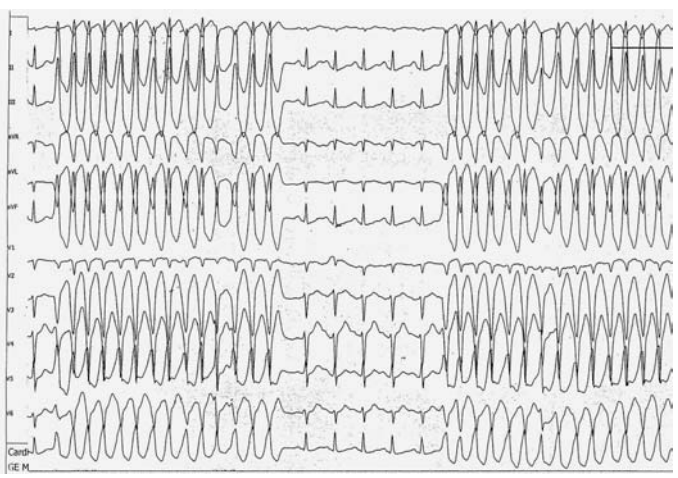

Figure 9. Tachycardies ventriculaires en salves chez une adolescente avec aspect typique des sujets à cœur sain : TV avec retard gauche et axe hyperdroit naissant dans l'infundibulum du ventricule droit.

Tachycardies ventriculaires non soutenues

Certaines d'entre elles sont assez faciles à reconnaître : il s'agit de TV non soutenues monomorphes qui ont un aspect de retard gauche avec axe droit ou plus rarement normal (TV en salves de Gallavardin ou syndrome de Parkinson-Papp) (Fig. 9). Elles s'observent surtout chez l'enfant et l'adolescent et sont souvent asymptomatiques. Elles naissent dans l'infundibulum du ventricule droit. Ces TV ont un excellent pronostic, dégénèrent très rarement en TV soutenue, ne s'aggravent pas lors de la perfusion d'isoprotérénol et sont associées à un bilan étiologique négatif.

Tachycardies ventriculaires soutenues idiopathiques

Elles sont plus rares.

- L'entité la plus connue est l'aspect de retard droit et axe gauche plus rarement axe droit dont Belhassen [4] a montré la sensibilité au vérapamil et qui sont appelées TV de Belhassen ou TV fasciculaires. Elle évolue cliniquement sous forme de paroxysmes (« Bouveret ventriculaire »). Son mécanisme exact est encore peu connu ; il s'agit probablement d'une réentrée

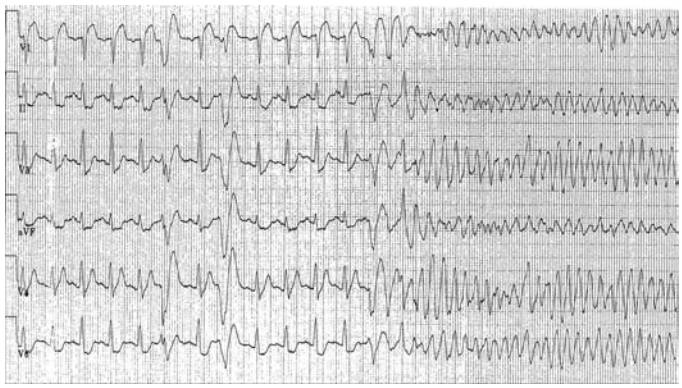

Figure 10. Tachycardie ventriculaire (TV) polymorphe dégénérant en fibrillation ventriculaire au cours d'un syndrome coronarien aigu (TV ischémique).

fasciculaire ou dans le réseau de Purkinje puisqu'elle est facilement déclenchable par stimulation. Le pronostic général est excellent.

- D'autres TV soutenues, issues du ventricule droit avec aspect de retard gauche, axe droit ou TV infundibulaires ont été rapportées. Parfois, il s'agit d'une TV mal tolérée, syncopale car rapide, survenant à l'effort, déclenchée par l'épreuve d'effort ; cette TV n'est pas déclenchable par stimulation et apparaît spontanément lors de la perfusion d'isoprotérénol car elle est sensible aux catécholamines et donc sensible également aux bêtabloquants. Elle est donc de bon pronostic. Toutefois, le suivi à long terme de ces patients est nécessaire car il est toujours difficile d'éliminer formellement une dysplasie arythmogène du ventricule droit débutante. Le développement des techniques d'imagerie permet de mettre en évidence des aspects évocateurs de dysplasie dans 30 % des cas [25], mais la signification de ces anomalies est encore incertaine.
- Le développement des techniques d'imagerie a permis de montrer que chez des patients âgés et sans cardiopathie apparente, le trouble du rythme ventriculaire était en relation avec un petit infarctus non visible par les techniques conventionnelles [26].

Tachycardies ventriculaires polymorphes

La plupart sont déclenchées par une cause aiguë réversible.

- Les torsades de pointe sont généralement provoquées chez l'adulte par différentes causes bien connues comme la prise d'antiarythmique de classe I, plus rarement de classe III, une hypokaliémie, une hypomagnésémie, une bradycardie ; beaucoup de médicaments sont susceptibles d'allonger le QT et de favoriser les torsades de pointe, mais pris à doses normales, ils révèlent souvent une origine génétique sous-jacente avec un syndrome du QT long, idiopathique, fruste qui se complique de torsades de pointe à l'occasion de la prise médicamenteuse. C'est particulièrement le cas chez l'enfant, l'adolescent ou l'adulte jeune où la survenue d'une torsade de pointe à l'effort ou lors d'un stress ou à l'occasion de la prise d'un médicament pris à doses normales révèle quasiment constamment un syndrome du QT long congénital. Celui-ci peut être intermittent sur l'ECG de surface. Il doit être recherché par des ECG répétés, par l'analyse du QT au cours d'un enregistrement Holter des 24 heures et en vérifiant que le QT se raccourcit normalement lors de l'accélération de la fréquence cardiaque pendant une épreuve d'effort.
- Les TV polymorphes peuvent exceptionnellement révéler un syndrome du QT court, affection du sujet jeune et potentiellement mortelle si elle n'est pas identifiée.
- Les TV polymorphes, de l'ischémie coronarienne aiguë (Fig. 10) ou de l'intoxication digitalique, sont facilement identifiées par l'histoire clinique et l'ECG intercritique.
- Les TV polymorphes qui peuvent conduire à une fibrillation ventriculaire, survenant la nuit, sont parfois en relation avec un syndrome de Brugada qui sera suspecté par les anomalies en V1, V2 décrites par les auteurs [13].
- Les TV polymorphes idiopathiques sont exceptionnelles. Elles sont parfois classées avec les torsades de pointe du QT long congénital. Il s'agit généralement d'une TV polymorphe initiée par une ESV à couplage court [12]. Cette tachycardie est exceptionnelle, concerne des sujets jeunes qui présentent des syncopes d'effort. Contrairement au syndrome du QT long congénital, l'affection est insensible aux bêtabloquants, mais elle est sensible transitoirement au vérapamil. L'évolution spontanée est gravissime.

■ Pronostic des tachycardies ventriculaires

Pronostic spontané

Le pronostic spontané des TV monomorphes dépend de l'existence ou non d'une cardiopathie : une TV monomorphe idiopathique a un excellent pronostic spontané. À l'inverse, la TV soutenue monomorphe d'un sujet avec cardiopathie a un pronostic défavorable si elle n'est pas prise en charge correctement [15]. Toutefois dès 1998, le pronostic a été transformé par le *pacemaker* antitachycardique avec fonction défibrillatoire, puis la resynchronisation cardiaque qui permet d'espérer une régression ou stabilisation des signes d'insuffisance cardiaque surtout si les QRS sont larges [27]. En association avec les traitements de la cardiopathie, inhibiteur de l'enzyme de conversion (IEC) et bêtabloquants notamment, ces traitements permettent de retarder l'heure de la transplantation cardiaque. Chez un sujet de plus de 60 ans, le pronostic rejoint celui d'insuffisance cardiaque en général.

Torsades de pointe

Elles ont également actuellement un excellent pronostic à partir du moment où elles ont pu être identifiées. La suppression des facteurs favorisants, la mise en route d'un traitement bêtabloquant à vie permettent une espérance de vie identique à la population générale. Seules les exceptionnelles TV polymorphes catécholergiques [torsade à couplage court] ont un pronostic défavorable et requièrent un défibrillateur implantable [12].

■ Bilan et prise en charge d'un patient ayant présenté une tachycardie ventriculaire soutenue

Ce bilan doit s'effectuer après arrêt de tout antiarythmique depuis au moins cinq demi-vies et surtout rééquilibration de l'état hémodynamique.

Tachycardies ventriculaires monomorphes (Fig. 11)

Explorations non invasives

Les explorations non invasives doivent être systématiques ; elles ont deux applications : l'étude de trouble du rythme lui-même et l'identification d'une cardiopathie et de son degré de sévérité.

Évaluation du trouble du rythme (Fig. 12)

Enregistrement Holter des 24 heures. Il permet de quantifier et de rechercher une ESV intercritique. Cependant, la présence d'une salve de TV chez des sujets qui ont des TV spontanées est tout à fait inconstante. L'enregistrement Holter peut être parfaitement normal. Si une arythmie ventriculaire est présente, celle-ci servira de base pour la surveillance initiale de l'efficacité du traitement antiarythmique [28, 29].

L'analyse de la variabilité sinusale doit être également effectuée pour évaluer le pronostic de l'affection, notamment en

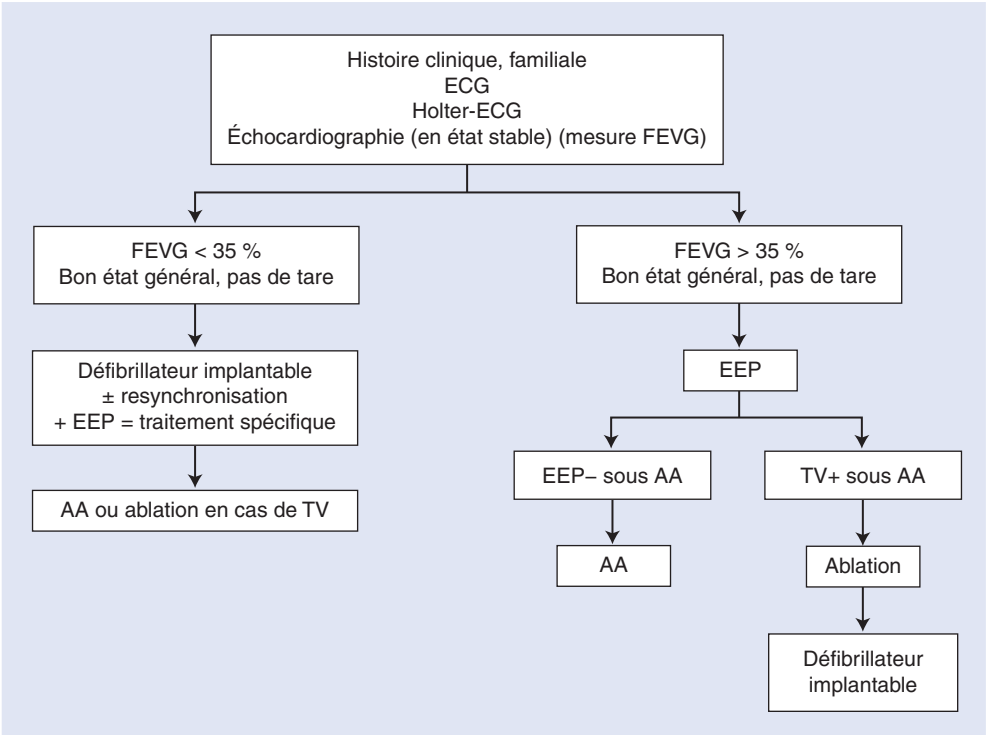

Figure 11. Arbre décisionnel. Prise en charge en cas de tachycardie ventriculaire (TV) documentée ou probable. ECG : électrocardiogramme ; FEVG : fraction d'éjection du ventricule gauche ; EEP : étude électrophysiologique ; EEP- : étude négative ; TV+ : TV déclenchable ; AA : antiarythmique.

postinfarctus du myocarde [30]. En effet, une dizaine de jours après l'infarctus, la perte de la variabilité sinusale, caractérisée par une tachycardie sinusale permanente et un effondrement de la déviation standard des espaces RR sur 24 heures (SDNN) inférieure à 50 ms, expose le sujet à un pronostic ultérieur défavorable avec un haut risque de mort subite et de décès par insuffisance cardiaque. Cette méthode a perdu de son intérêt car elle n'apporte pas beaucoup de renseignements supplémentaires par rapport à la simple tachycardie sinusale observée sur l'ECG et parce que son apport sur le plan des indications thérapeutiques n'a pas été confirmé dans l'étude DINAMIT [31].

La dispersion de l'espace QT sur cet enregistrement Holter des 24 heures serait également un élément de pronostic défavorable [32], mais les difficultés de mesure de QT ont conduit à abandonner la méthode.

Épreuve d'effort. Quand elle est possible, elle doit être proposée. Elle permet d'abord d'évaluer la cardiopathie ischémique sous-jacente et de rechercher une ischémie, facteur aggravant des TV monomorphes et facteur déclenchant des TV polymorphes. Le déclenchement d'une TV monomorphe à l'épreuve d'effort est cependant rarement observé, la sensibilité du test n'étant que de 10 %. Néanmoins, si elle se produit, elle permet de servir de base à la surveillance du traitement en répétant cette épreuve sous médicament.

ECG à haute amplification. Elle a pour but de mettre en évidence des signes ECG en faveur de la présence d'un circuit de réentrée mais elle est aussi moins utilisée du fait d'une valeur diagnostique médiocre [33].

Étude de l'alternance de T. C'est une technique non invasive plus récente qui requiert un appareillage spécialisé et qui permettrait d'identifier les sujets à risque de mort subite après un infarctus [34].

Recherche de la cardiopathie et évaluation de son degré de sévérité

Échocardiographie. C'est l'examen de référence pour le diagnostic de la nature de la cardiopathie et la mesure de la fraction d'éjection du ventricule gauche qui conditionnera le traitement.

Technique abandonnée. L'angiographie isotopique avec analyse de phase pour essayer de localiser la TV n'est plus utilisée.

Imagerie. Les techniques d'imagerie et notamment l'IRM se sont développées récemment et très rapidement ; c'est un moyen d'identifier une cardiopathie débutante non visible à l'échocardiographie et notamment une dysplasie arythmogène du ventricule droit [35] ou une petite séquelle d'infarctus [26].

Études génétiques. Elles sont de plus en plus utilisées [36] dans les maladies transmissibles comme le syndrome du QT long, la dysplasie arythmogène du ventricule droit, le syndrome de Brugada, la cardiomyopathie hypertrophique, voire la cardiomyopathie dilatée primitive où des anomalies génétiques pourraient permettre d'identifier des formes à haut risque de mort subite. Il n'y a cependant actuellement pas d'application clinique à l'exception des syndromes du QT long, l'identification d'un gène conduisant au traitement préventif du sujet concerné. Le problème est qu'il y a souvent plusieurs loci et gênes connus pour une même affection.

Examens invasifs

Ils sont indiqués en cas de TV soutenue documentée ou très probable.

Exploration électrophysiologique endocavitaire

Elle reste l'examen le plus fiable pour le diagnostic de TV. Cet examen a en effet pour but de déclencher la TV pour vérifier le diagnostic, aider à sa localisation par l'enregistrement ECG 12 dérivations de la tachycardie et servir de base à l'indication du traitement médicamenteux ou non.

- Le protocole de déclenchement d'une tachycardie [37] : la stimulation se réalise à une intensité double du seuil de stimulation avec une largeur d'impulsions de 1 à 2 ms. L'augmentation de l'intensité augmente la sensibilité au détriment de la spécificité. La stimulation s'effectue d'abord dans l'oreillette droite pour vérifier la conduction auriculo-ventriculaire et parfois induire des TV lors de la stimulation auriculaire, TV de mécanisme particulier comme les TV par réentrée de branche à branche ou les TV fasciculaires. Plus généralement, il faut recourir à la stimulation du ventricule droit (stimulation ventriculaire programmée) qui s'effectue dans l'apex avec un puis deux extrastimulus en rythme sinusal et sur au moins deux cycles ventriculaires imposés, généralement 600 et 400 ms, puis dans l'infundibulum avec deux extrastimulus avant d'utiliser un troisième extrastimulus

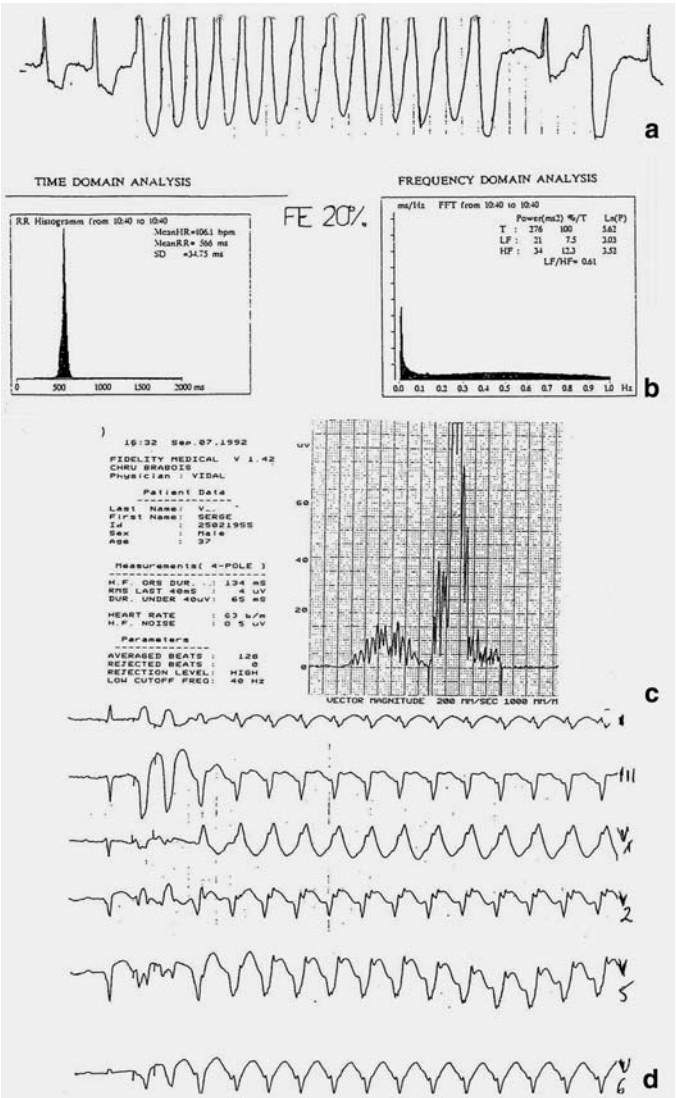

Figure 12. Principaux examens utilisés pour le diagnostic de tachycardie ventriculaire (TV) quand celle-ci n'a pas été documentée. Salve de TV non soutenue monomorphe à l'enregistrement Holter (a). Perte de la variabilité sinusale chez ce sujet qui a une cardiopathie évoluée (b). Électrocardiogramme moyenné montrant des potentiels tardifs très nets, témoins de la présence d'un circuit de réentrée (c). Déclenchement d'une TV monomorphe hautement pathologique par stimulation ventriculaire programmée (deux extrastimulus) (d).

dans les deux sites. L'utilisation d'un nombre croissant d'extrastimulus augmente la sensibilité du test au détriment de sa spécificité. En effet, à partir de trois extrastimulus et au-delà, on augmente considérablement le risque d'induire une fibrillation ventriculaire non spécifique. Il faut parfois se méfier des couplages courts, notamment chez les sujets qui ont présenté un infarctus du myocarde car en dessous d'une valeur de 180 ms, on risque d'induire une fibrillation ventriculaire non spécifique. Il est conseillé, quand la stimulation déclenche des salves non soutenues polymorphes, de limiter le couplage à 200 ms pour éviter un tel accident. La stimulation du ventricule gauche accroît de 10 % les chances de reproduire la TV et son indication est exceptionnelle. D'autres protocoles ont été proposés avec notamment l'utilisation de salves, rarement utilisées, car difficilement contrôlables, mais surtout par la réalisation d'une deuxième stimulation programmée sous perfusion d'isoprotérénol ; ceci a pour but de reproduire les effets des catécholamines et donc de faciliter l'induction des TV, même si elles ne surviennent pas obligatoirement à l'effort. Le test est particulièrement important dans la dysplasie arythmogène du ventricule droit et dans la cardiomyopathie dilatée primitive. Le recours à cette perfusion permet d'amener la sensibilité de la stimulation programmée à plus de 90 % dans ces affections [38].

- L'interprétation du test doit se faire en fonction du trouble du rythme induit et de la nature de la cardiopathie sous-jacente : le déclenchement d'une TV monomorphe inférieure à 270/min est toujours très pathologique si cette TV est soutenue, c'est-à-dire supérieure à 30 s ou requérant un moyen pour l'arrêter avant son délai du fait de sa mauvaise tolérance. Il est conseillé de répéter une deuxième fois le déclenchement pour s'assurer que la méthode est reproductible. De même l'induction d'une TV monomorphe très rapide à plus de 280/min appelée flutter ventriculaire ou d'une fibrillation ventriculaire a, dans le contexte d'une tachycardie à QRS large, toujours une valeur pathologique alors que ces troubles du rythme sont en revanche dénués de spécificité s'ils sont induits chez des sujets avec cardiopathie mais sans tachycardie documentée [39]. Ces tachycardies devant être arrêtées par cardioversion, la reproductibilité de leur déclenchement est déconseillée. Aucun trouble du rythme soutenu, TV ou fibrillation ventriculaire, ne peut être déclenché chez un sujet asymptomatique qui n'a pas de cardiopathie. La sensibilité de la technique est excellente, supérieure à 90 % dans l'infarctus du myocarde, la cardiomyopathie dilatée et dans la dysplasie arythmogène du ventricule droit, si pour ces deux dernières affections la perfusion d'isoprotérénol est utilisée. La technique doit reproduire la TV spontanée mais il est parfois possible, notamment dans l'infarctus du myocarde, de déclencher une autre TV monomorphe, qui de toute façon, si elle est soutenue, doit être considérée comme pathologique. En effet, une même origine peut se traduire par des aspects ECG différents en cas de séquelles d'infarctus, la sortie du circuit pouvant être variable. Si l'exploration reste négative chez ces sujets avec TV documentée et séquelles d'infarctus, cardiomyopathie ou dysplasie droite, c'est-à-dire ne déclenche aucun trouble du rythme ou simplement des salves de TV non soutenues, elle doit faire reconsidérer le diagnostic de la nature de la tachycardie à QRS large ou faire envisager une nouvelle stimulation programmée à distance. En effet, l'examen peut être faussement négatif parce que le patient a reçu un traitement antiarythmique transitoire et notamment de l'amiodarone. La sensibilité et la spécificité de la technique sont beaucoup moins bonnes dans les autres cardiopathies et notamment dans la cardiomyopathie hypertrophique. En effet, dans cette affection, la stimulation programmée déclenche une fibrillation ventriculaire non spécifique dans 50 % des cas quelle que soit la symptomatologie de base et notamment chez des sujets asymptomatiques [40]. Les TV idiopathiques sont rarement déclenchables ou elles apparaissent spontanément lors de la perfusion d'isoprotérénol ; ces TV ne sont pas dues à une réentrée.
- L'ensemble des moyens d'investigation non invasifs et invasifs peuvent être répétés sous traitement antiarythmique chez des sujets à cœur sain ou préservation de leur fonction ventriculaire gauche (> 35/40 %) [16]. L'exploration invasive ne sera proposée qu'après négativation des examens non invasifs si ceux-ci étaient pathologiques au départ. La stimulation ventriculaire programmée est répétée alors sous traitement antiarythmique pour vérifier les effets du médicament. Il s'agit du traitement guidé par électrophysiologie. Pour montrer qu'un patient est protégé contre une récidive, il faut que la stimulation ventriculaire programmée pratiquée jusqu'à trois extrastimulus dans deux sites ne déclenche plus de TV ou simplement une TV non soutenue [41]. Ceci est obtenu dans 20 à 30 % des sujets traités par antiarythmiques de classe I, sotalol ou amiodarone [42]. Toutefois, les résultats dépendent souvent de l'état myocardique sous-jacent et les chances de négativer l'exploration sont d'autant plus importantes que le myocarde est moins atteint. De même, une TV initiale rapide serait plus facile à prévenir qu'une TV plus lente. Le déclenchement d'une TV plus lente et bien tolérée est considéré comme un résultat satisfaisant pour les sujets traités sous amiodarone [42] car le risque de récidive de la TV est faible, mais c'est un résultat plus discutable pour les sujets

traités par d'autres antiarythmiques comme le sotalol ou les antiarythmiques de classe I où le risque de récidive est plus important, pouvant atteindre 80 %.

Les résultats des traitements guidés par électrophysiologie ont été remis en cause par l'étude MUSTT [43] contrôlant l'efficacité possible des antiarythmiques pour prédire une amélioration du pronostic de sujets n'ayant que des TV non soutenues mais une TV soutenue inductible. Le traitement guidé par électrophysiologie s'est avéré d'intérêt moindre pour améliorer le pronostic que la mise en place systématique d'un défibrillateur implantable, la concordance entre les résultats de la stimulation programmée et le devenir ultérieur des patients étant inconstante. L'étude ESVEM [29] a montré que lorsque les sujets ont des salves de TV non soutenues sur l'enregistrement Holter, la suppression de ces salves par le sotalol était un meilleur argument de pronostic que la négativation de la stimulation programmée.

En pratique, cette méthode est encore utilisée chez les patients n'ayant pas de cardiopathie ou seulement une forme peu évoluée.

Coronarographie

Dans le cadre du bilan de la cardiopathie, une coronarographie est discutée en cas d'antécédents d'infarctus ou de présomption de cardiopathie ischémique.

Bilan et prise en charge des tachycardies ventriculaires polymorphes

Il est axé sur la recherche d'une étiologie.

- En cas de torsades de pointe, même s'il y a apparemment une cause médicamenteuse ou électrolytique, il faut surtout s'efforcer de dépister un QT long congénital, parfois intermittent, par la réalisation d'un enregistrement Holter et d'une épreuve d'effort où le comportement du QT sera étudié avec précision. La survenue de TV sera également notée. Si un syndrome du QT long congénital est identifié, une enquête familiale et génétique est indispensable [35]. Les épreuves de stimulation programmée ont peu d'intérêt dans les torsades de pointe qui ne sont pas déclenchables par stimulation.
- Les TV polymorphes chez l'insuffisant coronarien révèlent l'existence d'une ischémie coronaire qui doit être recherchée. Elles peuvent être induites par stimulation après avoir provoqué une ischémie coronaire lors de l'épreuve de stimulation ventriculaire qui n'a donc pas d'intérêt réel dans ce type de TV.
- Ce n'est pas du tout le cas s'il s'agit d'une fibrillation ventriculaire documentée lors d'un arrêt cardiaque récupéré, qui impose un bilan non invasif et invasif complet, strictement superposable à celui des TV monomorphes car une fibrillation ventriculaire survenant en dehors d'une phase aiguë d'infarctus a toutes les chances de récidiver, si sa cause n'a pu être identifiée et traitée spécifiquement.
- En cas de syndrome de Brugada documenté (arrêt cardiaque récupéré et aspect ECG typique), les examens complémentaires ne sont pas nécessaires. En effet, la stimulation ventriculaire programmée qui peut reproduire l'arythmie spontanée [44] a une valeur diagnostique imparfaite [45]. L'enquête familiale est recommandée.

■ Bilan et prise en charge d'un patient à risque de tachycardies ventriculaires, mais sans arythmie soutenue spontanée

La plupart des cardiopathies avec atteinte de la fonction ventriculaire droite ou gauche sont potentiellement la cause d'un risque accru de TV et de mort subite. L'identification de ce risque est théoriquement facile et dépend de la cardiopathie.

Toutefois, ces bilans sont actuellement très contestés, des recommandations récentes ne retenant que la mesure de la fraction d'éjection ventriculaire gauche comme guide d'identification du sujet à risque [46, 47]. Cette mesure doit être faite en conditions stables après suppression de facteurs susceptibles de l'aggraver tels que la persistance d'une ischémie coronaire, d'un trouble du rythme auriculaire rapide et le traitement adéquat de l'altération de la fonction ventriculaire gauche comprenant des IEC et des bêtabloquants. La largeur de QRS à l'ECG est un indice simple de pronostic de la cardiopathie ischémique et dilatée [48].

Infarctus du myocarde

En cas d'infarctus du myocarde, qui est la principale cardiopathie arythmogène, un bilan systématique reste préconisé après la phase aiguë.

- La mesure de la fraction d'éjection ventriculaire gauche est indispensable, car elle permet de quantifier le risque : la présence d'une fraction d'éjection inférieure à 35 % augmente la mortalité de 5 % à 20 % à 1 an [46], car elle rend la tolérance des troubles du rythme moindre et augmente les risques de mort subite inhérents à ce trouble du rythme [15, 46, 49]. La valeur de 30 % est celle qui a été retenue dans l'étude MADIT II pour indiquer systématiquement un défibrillateur quand elle est en dessous de cette valeur [50]. Elle doit être évaluée plus de 6 semaines après le syndrome coronarien aigu après la revascularisation par fibrinolyse, angioplastie ou chirurgie car elle peut s'améliorer, le myocarde étant initialement sidéré ou hibernant.
- L'enregistrement Holter doit être systématique et précoce à partir du troisième jour. En effet, la découverte d'une ESV de grade IV a ou IV b de Lown, à savoir les ESV nombreuses et en salves, expose le patient à un risque de mortalité subite élevée, risque qui augmentera si ces salves sont associées à une dysfonction ventriculaire gauche [28, 49]. La présence d'ESV en salves conduit à indiquer une stimulation ventriculaire programmée quand la fraction d'éjection ventriculaire gauche est abaissée entre 30 et 40 % [43]. L'analyse de la variabilité sinusale qui permettait de prévoir un risque d'événements rythmiques et cardiaques augmentés en cas de disparition [30] n'est plus utilisée depuis l'étude DINAMIT car il n'y a pas de conséquence thérapeutique [31].
- L'épreuve d'effort est surtout intéressante pour rechercher une ischémie résiduelle, facteur pronostique péjoratif.
- L'ECG à haute amplification permet de dépister des potentiels tardifs dont la présence augmente le risque de survenue d'une TV et d'une mort subite [33]. Toutefois la plupart des travaux ont utilisé cet examen en association avec d'autres techniques [14, 33] et l'interprétation de l'ECG à haute amplification ne peut se faire qu'avec le reste du bilan. De plus, la valeur diagnostique de cette seule technique est médiocre avec une spécificité faible, près de 20 % des sujets ayant des anomalies et une sensibilité moyenne, les sujets à risque de TV rapide ou de fibrillation ventriculaire ayant parfois un examen normal. Elle n'est donc plus d'usage systématique.
- La stimulation ventriculaire programmée a autrefois été proposée à titre systématique [14, 43, 50]. Les différents auteurs ont montré que le déclenchement d'une TV soutenue monomorphe, inférieure à 280/min, augmentait les risques de TV et de mort subite à long terme chez ces patients. C'est d'ailleurs l'examen qui a la meilleure valeur prédictive [37]. Toutefois, c'est un examen invasif ; les travaux ont montré également que les patients ayant ce trouble du rythme avaient également d'autres anomalies de leur bilan non invasif et que la mortalité cardiaque était principalement liée à la baisse de la fraction d'éjection du ventricule gauche. Dans ces conditions, l'indication de la stimulation ventriculaire programmée est actuellement limitée aux patients qui ont une altération de leur fonction ventriculaire gauche (fraction d'éjection entre 30 et 40 %) et qui ont une salve de TV non soutenue à l'enregistrement Holter, ou des potentiels tardifs [14]. Le déclenchement d'une TV soutenue monomorphe chez ces sujets identifie les patients qui auront besoin d'avoir un traitement spécifique préventif de ces TV. Il faut noter que la stimulation ventriculaire programmée réalisée en postinfarctus risque d'induire des troubles du rythme non

spécifiques comme une fibrillation ventriculaire dans 20 % des cas, mais également un flutter ventriculaire dont la signification reste discutée. Toutefois en cas de salves de TV non soutenues à l'enregistrement Holter, ce trouble du rythme pourrait avoir la même signification qu'une TV soutenue monomorphe inférieure à 280/min [14].

Cardiomyopathie dilatée primitive

La découverte de salves de TV non soutenues sur un enregistrement Holter ne doit déboucher sur aucun bilan particulier sauf si le patient a des malaises ou syncopes qui doivent faire rechercher une TV rapide non soutenue ou une TV soutenue [38]. Ce n'est que dans ce cas particulier que la stimulation ventriculaire programmée doit être indiquée [38, 51, 52] ; si une TV soutenue monomorphe est induite, elle a la même signification pathologique que dans l'infarctus du myocarde. L'enregistrement Holter pourrait être plus intéressant dans l'évaluation pronostique, si l'étude de la variabilité sinusale est prise en compte [53], mais il n'y a pas d'application clinique. L'ECG à haute amplification n'est plus utilisé car insuffisamment fiable. L'évaluation de la fraction d'éjection du ventricule gauche en conditions stables et après traitement de l'insuffisance cardiaque de façon optimale tend à devenir le seul élément de prise en compte pour l'évaluation du pronostic [16].

Cardiomyopathie hypertrophique

L'enregistrement Holter des 24 heures est l'examen de choix. La découverte d'une salve de TV non soutenue est associée à un risque de mort subite chez le sujet de moins de 40 ans. La valeur diagnostique de la stimulation programmée étant médiocre dans cette affection, ce sont des critères échocardiographiques, une histoire de syncope ou une histoire familiale de mort subite qui vont guider le traitement [54].

Syncope ou malaise inexpliqué

La recherche d'une TV est indispensable si le patient a une cardiopathie sous-jacente, infarctus du myocarde ou cardiomyopathie dilatée [52] et cette recherche s'effectue en cas d'ECG ou d'échocardiographie pathologique. Seule la stimulation ventriculaire programmée est fiable pour établir ce diagnostic en déclenchant une TV soutenue ou une TV non soutenue monomorphe syncopale, et elle reste indiquée lorsque la fraction d'éjection du ventricule gauche est supérieure à 30 % ou chez un sujet avec une altération sévère de la fonction ventriculaire où l'indication du défibrillateur systématique n'a pas été retenue [51].

Le Holter longue durée permettant des enregistrements de 3 semaines à 9 mois suivant la technique n'est utilisé que chez les sujets avec cardiopathie peu évoluée ou après une étude électrophysiologique négative.

Antécédents familiaux

En cas d'histoire familiale d'affection à risque de TV et de mort subite, le bilan est beaucoup plus difficile à préciser : ce sont des sujets issus de famille ayant une dysplasie arythmogène du ventricule droit [25], une cardiomyopathie hypertrophique [54], ou un syndrome du QT long ou un syndrome de Brugada [44].

Dans la dysplasie arythmogène du ventricule droit, la règle est de proposer un ECG à haute amplification systématique dans la famille, de ne proposer la réalisation d'un Holter ou une épreuve d'effort que chez le jeune sportif ou chez le sujet ayant un symptôme évocateur d'une tachycardie. Dans la cardiomyopathie hypertrophique, le bilan comporte uniquement une échocardiographie à la recherche de la maladie.

Dans le syndrome du QT long, il est impératif d'effectuer un ECG, un enregistrement Holter des 24 heures et une épreuve d'effort systématiques dans la fratrie, le QT long ne pouvant être qu'intermittent.

Dans le syndrome de Brugada, un ECG doit être enregistré et un test à l'ajmaline ou la flécaïnide éventuellement discuté [44]. En effet, la suspicion de syndrome de Brugada conduit à un arbre décisionnel encore très discuté qui inclut l'histoire familiale de mort subite, la notion de syncope, l'ECG de surface et la réponse au test à l'ajmaline ou la flécaïnide qui doit provoquer un aspect typique de type I. En cas de présomption, la stimulation ventriculaire programmée est l'examen décisionnel recommandé [44] mais dont la valeur diagnostique est discutée [45].

Autres cardiopathies à risque

Dans les autres affections à risque de TV, comme la tétralogie de Fallot opérée, l'enregistrement Holter des 24 heures est couramment utilisé, bien que peu sensible et peu spécifique. D'autres techniques, comme l'ECG à haute amplification, ne sont pas fiables car elles sont insuffisamment validées. La simple largeur de QRS est importante à considérer. Au-delà de 150 ms, il y a un risque, et la notion de palpitations, de tachycardie, de malaise doit conduire à envisager une stimulation ventriculaire programmée [24].

■ Traitement

Traitement curatif de la tachycardie ventriculaire monomorphe

- La réduction médicamenteuse est proposée aux sujets ayant une TV soutenue bien tolérée ; la lidocaïne, 1 à 1,5 mg/kg, soit une ampoule de 5 ml, est l'antiarythmique généralement utilisé en première intention car s'il n'est efficace que dans environ 30 % des cas d'origine ischémique, la drogue est peu dépressive et d'élimination rapide. Les antiarythmiques de classe I par voie injectable sont quasiment abandonnés, sauf en milieu de réanimation chez des sujets n'ayant pas de cardiopathie sous-jacente connue. L'amiodarone injectable (150 à 300 mg) peut être également proposée chez un sujet non traité par un antiarythmique et avec un moyen de réanimation à disposition, la drogue étant un dépresseur myocardique. L'arrêt d'une TV par du vérapamil est plutôt utile à visée diagnostique lorsqu'on suspecte une TV fasciculaire [4] et ne peut se faire que chez un sujet sans cardiopathie connue et ne recevant pas de traitement.
- Chez un sujet déjà traité ou chez lequel le diagnostic de la nature de la crise reste douteux, il est conseillé de recourir, en milieu hospitalier, à la mise en place d'une sonde endocavitaire qui servira d'une part à vérifier la nature de la crise en enregistrant l'activité auriculaire et éventuellement hissienne, et permettra d'autre part de réduire la crise par stimulation.
- Le choc électrique externe reste la solution de première intention pour les TV mal tolérées et ne pourra se réaliser qu'après une brève anesthésie générale ou analgésie par du diazépam.

Traitement curatif des torsades de pointe

Il comporte une perfusion de magnésium (6 à 8 g) et l'accélération de la fréquence cardiaque par une perfusion d'isoprotérénol (2 ampoules à 0,2 mg dans un flacon de perfusion) et, en milieu hospitalier, la mise en place d'une sonde d'entraînement électrosystolique provisoire. La kaliémie est corrigée et les drogues bradycardisantes ou allongeant le QT sont arrêtées.

Traitement préventif des tachycardies ventriculaires monomorphes documentées

(Tableau 1)

Il est conditionné par les caractères cliniques de gravité initiale de la tachycardie (tolérance, syncope et présence ou non d'une cardiopathie sous-jacente).

Quatre méthodes sont envisageables

Traitement médical

En dehors du traitement de la cardiopathie qui est le préalable obligatoire, le traitement antiarythmique a longtemps été le

Tableau 1.
Recommandations françaises des indications d'un défibrillateur implantable selon la classe et le niveau de preuve (d'après Aliot E. et al. *Arch Mal Cœur* 2006;**99**:141-54).

Situation clinique	Classe	Preuve
Arrêt par TV/FV, pas de cause aiguë	I	A
Cardiopathie ischémique FE < 30 % > 1 mois après un infarctus	I	B
TV soutenue symptomatique + cardiopathie	I	B
TV mal tolérée, pas de cardiopathie, échec antiarythmique/ablation	I	B
Syncope, TV induite, cardiopathie	I	B
Cardiopathie ischémique, FE 31 à 35 %, TV induite	IIa	B
CMD I, FE < 30 %, NYHA II, III	IIa	B
Maladie génétique à haut risque de mort subite, sans traitement	IIa	B
Insuffisance cardiaque stades III, IV, FE < 35 %, durée QRS > 120 ms	IIa	B
Cardiopathie ischémique ou CMD stades II , III, FE 31/35 %	IIb	C
TV mal tolérée, patient en attente transplantation cardiaque	IIb	C
Syncope de cause inconnue ; pas de TV inductible	III	C
TV/FV incessantes malgré le traitement	III	C
TV/FV curables par chirurgie ou ablation sans cardiopathie	III	C
TV/FV dues à des causes aiguës ou réversibles	III	C
TV/FV et maladie mentale empêchant le suivi	III	C
Arrêt par TV/FV avec séquelles neurologiques graves	III	C
TV/FV + espérance de vie < 1 an	III	C
TV/FV + insuffisance cardiaque terminale, sans indication transplantation	III	C

TV/FV : tachycardie ventriculaire/fibrillation ventriculaire ; FE : fraction d'éjection ; CMD : cardiomyopathie dilatée ; NYHA : New York Heart Association.

premier traitement préventif des TV ; sa place est maintenant relativement limitée ; les antiarythmiques n'améliorent pas le pronostic et peuvent même être néfastes, mais ils sont donnés pour le confort du patient, pour éviter des rechutes.

- Les antiarythmiques de classe IA comme la quinidine sont de vieilles molécules qui n'ont jamais fait l'objet d'investigations très larges et qui ont retrouvé un certain intérêt pour prévenir des troubles du rythme rares du syndrome de Brugada et du QT court [55, 56].
- Les antiarythmiques de classe Ic, propafénone, flécaïnide et cibenzoline sont contre-indiqués en cas de séquelles d'infarctus du myocarde et d'atteinte de la fonction ventriculaire gauche, en raison de l'étude CAST [57], qui a montré un effet délétère de la flécaïnide en postinfarctus et des études électrophysiologiques sériées réalisées avec ces médicaments dans les cardiopathies ischémiques qui ont montré une mauvaise tolérance des TV encore inductibles, bien qu'elles soient plus lentes. Ils gardent toutefois une petite place chez les sujets ayant un cœur sain et en association aux bêtabloquants.
- Les antiarythmiques de classe II, c'est-à-dire les bêtabloquants (nadolol 10 à 80 mg/j, aténolol, métoprolol, bisoprolol, acébutolol...) sont utilisés seuls ou en association aux antiarythmiques de classe I ou III dans la prévention des TV. Ils ont pour but d'agir sur la gâchette initiant le trouble du rythme [3] et de limiter la survenue d'effets proarythmiques supra- ou ventriculaires, comme cela a été démontré sur le plan expérimental pour la flécaïnide. Ils diminuent les risques de mort subite dans toutes les cardiopathies [58].
- Les antiarythmiques de classe III sont les plus utilisés pour la prévention des TV.
  - Le sotalol, à raison de 320 mg/j, qui était apparu une drogue sans danger dans le postinfarctus, plus efficace que la quinidine pour prévenir les TV soutenues dans l'étude ESVEM [29], a perdu quelque peu de son intérêt depuis que les auteurs allemands [59] ont montré que le pronostic des sujets avec TV soutenue ou fibrillation ventriculaire était moins bon chez les sujets traités par sotalol que chez ceux ayant reçu un défibrillateur implantable. Il est toujours le médicament de choix dans les TV sans cardiopathie et celles associées à une dysplasie arythmogène du ventricule droit.
  - L'amiodarone est l'antiarythmique de référence dans la prévention des TV soutenues monomorphes. En effet, les études EMIAT [60] et CAMIAT [61] ont montré qu'il pouvait être utilisé sans risque dans le postinfarctus. Le pronostic des patients ayant une cardiopathie avec fraction d'éjection ventriculaire gauche supérieure à 35 % est aussi bon chez les sujets traités par l'amiodarone que par la mise en place d'un *pacemaker* antitachycardique avec fonction défibrillatoire [16].
  - Les nouveaux antiarythmiques de classe III purs ne sont pas commercialisés.

Les antiarythmiques de classe IV sont dominés sur le plan ventriculaire par le vérapamil. Il est inutile, voire dangereux, sauf dans les TV fasciculaires.

Technique d'ablation du circuit de réentrée

Cette technique par voie endocavitaire a été développée avec la fulguration. La méthode d'ablation a disparu au profit de l'ablation par radiofréquence [62, 63] ; les moyens techniques pour localiser les foyers et les circuits de réentrée se sont améliorés grâce à l'apport des techniques d'imagerie et de cartographie [63].

Pacemaker antitachycardique avec fonction défibrillatoire (défibrillateur implantable)

Il est devenu un des traitements de choix des TV. L'amélioration de la technique a rendu son implantation aisée et a augmenté ses performances en limitant des chocs inappropriés. C'est le seul traitement capable de réduire la mort subite en cas de cardiopathie évoluée et sa supériorité par rapport au traitement antiarythmique a été montrée dans l'étude AVID [15] chez les sujets ayant eu un arrêt cardiaque ou une TV soutenue et ayant une fraction d'éjection ventriculaire gauche inférieure à 35 %.

Chirurgie

La chirurgie des troubles du rythme est devenue d'indication exceptionnelle, réservée aux patients qui doivent avoir un traitement chirurgical de leur cardiopathie sous-jacente. La principale indication est la résection d'un anévrisme avec ventriculotomie circulaire d'exclusion ou chirurgie guidée par cartographie [64]. La transplantation cardiaque est en revanche le moyen chirurgical auquel il faut recourir chez des sujets qui ont des TV compliquant une cardiomyopathie dilatée très évoluée. Un traitement des lésions coronaires par angioplastie ou pontage ne peut en aucun cas à lui seul prévenir des TV soutenues monomorphes [17] ; l'ischémie n'est qu'un facteur aggravant d'un substrat sous-jacent qui doit être traité par ailleurs. Il n'est efficace que dans les rares cas de TV polymorphes d'origine ischémique.

Indications basées sur des recommandations internationales [46]

Tachycardie bien tolérée

Le sujet n'a pas de cardiopathie ou une cardiopathie stable sans altération sévère de la fonction ventriculaire gauche.

Le traitement médicamenteux est alors indiqué en première intention.

Les antiarythmiques de classe I gardent une place chez les sujets ayant un cœur sain ou lorsqu'il n'y a pas d'atteinte de la fonction ventriculaire gauche, en association aux bêtabloquants et sous réserve de contrôles par des tests électrophysiologiques. Les doses dépendent également de l'âge du patient, la prudence devant être maximale chez des sujets de plus de 70 ans.

Le vérapamil est peu utile en traitement de fond pour réduire des TV de Belhassen, ces TV étant habituellement plutôt prévenues par les bêtabloquants.

Les bêtabloquants peuvent être utilisés seuls lorsque la TV survient sur cœur parfaitement sain, surtout s'il s'agit d'une TV infundibulaire, d'une TV fasciculaire, lorsqu'elle se déclenche uniquement en circonstance catécholergique et en cas de cardiopathie ischémique sans altération de la fraction d'éjection ventriculaire gauche (fraction d'éjection > 35 %). Parmi ces bêtabloquants, le sotalol peut être considéré comme ayant un effet antiarythmique de classe III lorsqu'on peut atteindre la dose de 320 mg/j, surtout dans le cas de la dysplasie arythmogène du ventricule droit.

Enfin, l'amiodarone (200 à 400 mg/j) peut être utilisé dans le cas d'une cardiopathie et de préservation relative de la fonction ventriculaire gauche (fraction d'éjection > 34 %) : l'amiodarone associé ou non aux bêtabloquants reste le traitement de première intention car la mortalité est similaire chez les sujets recevant ce traitement et chez ceux traités par la mise en place d'un *pacemaker* antitachycardique [16]. En revanche, l'amiodarone est actuellement moins utilisé dans le traitement des TV sur cœur sain ou peu altéré, la solution de l'ablation pouvant être envisagée pour éviter les effets secondaires liés à la prise d'amiodarone au long cours. Ce n'est qu'en cas d'échec de cette méthode, du fait d'une localisation d'accès difficile comme une localisation sous-épicardique ou près du faisceau de His, qu'un traitement par amiodarone associé ou non à des bêtabloquants est envisagé chez ces sujets.

- Lorsque le traitement conventionnel antiarythmique de classe I et/ou bêtabloquant est mal toléré ou a échoué, un traitement curatif par ablation par radiofréquence de la TV est particulièrement bien indiqué chez les sujets ayant une TV suffisamment lente pour utiliser une cartographie en toute sécurité. Les résultats de ce traitement sont meilleurs chez les sujets n'ayant pas de cardiopathie ou n'ayant qu'une cardiopathie peu évoluée que chez des sujets avec cardiopathie sévère, car le foyer d'automatisme ou le circuit de réentrée qui est de taille limitée sont donc accessibles à l'ablation par radiofréquence [62, 63].
- Lorsque ce dernier traitement est inefficace ou contre-indiqué, qu'il y a une histoire d'hyperthyroïdie contre-indiquant l'amiodarone, alors la mise en place d'un *pacemaker* antitachycardique avec fonction défibrillatoire est envisagée.

TV mal tolérée et/ou associée à une cardiopathie évoluée (fraction d'éjection < 35 %)

Il y a actuellement une indication à l'implantation systématique d'un *pacemaker* antitachycardique avec fonction défibrillatoire [16], sauf si l'espérance de vie du sujet est réduite à moins de 1 à 2 ans, auquel cas un traitement conventionnel médicamenteux est privilégié. Il s'agit alors uniquement d'un traitement par amiodarone et bêtabloquant, les bêtabloquants étant les seuls susceptibles de prévenir la mort subite en cas de cardiopathie [58].

L'ablation par radiofréquence peut être également envisagée chez les sujets qui ont des TV fréquentes assez bien tolérées, échappant au traitement antiarythmique et ceci malgré un *pacemaker* antitachycardique pour éviter une utilisation trop fréquente du stimulateur ou des délivrances de chocs internes, mal tolérées.

Parallèlement, le traitement de la cardiopathie doit être effectué avec soin et comporter obligatoirement des IEC, des bêtabloquants, un traitement éventuel d'une ischémie coronaire résiduelle, voire une chirurgie d'anévrisme ventriculaire gauche.

Dans la cardiomyopathie dilatée, il faut discuter de la resynchronisation ventriculaire associée à la mise en place du défibrillateur, surtout lorsqu'il y a un QRS large ou des signes d'asynchronisme à l'échocardiographie [65, 66]. Ce traitement peut permettre d'espérer une stabilisation de la cardiomyopathie, voire une amélioration de la fonction ventriculaire gauche.

Traitement préventif des tachycardies ventriculaires polymorphes déjà documentées

Ceci concerne deux pathologies.

- Le syndrome du QT long est basé sur l'usage des bêtabloquants, notamment le nadolol (10 à 80 mg/j), qui doit être systématique et à vie. Il est cependant peu efficace dans certaines pathologies liées au LQT 3, ces sujets ayant souvent des symptômes nocturnes, à l'opposé des autres formes où le déclenchement est lié au stress ou à l'effort [3]. Si le sujet garde des syncopes malgré le traitement, l'indication d'un défibrillateur s'impose.
- Dans le syndrome de Brugada, il y a indication de mise en place d'un défibrillateur en cas d'arrêt cardiaque récupéré ou en cas de syncope nocturne sans autre étiologie et aspect de Brugada de type 1. D'autres cas sont plus discutés, comme le sujet qui a perdu des parents proches de mort subite avant 60 ans, surtout s'ils sont morts la nuit, ou qui a eu une syncope avec un aspect ECG de type 2 ou 3 et un test à l'ajmaline ou à la flécaïnide positif, ainsi qu'un déclenchement d'une fibrillation ventriculaire à la stimulation ventriculaire programmée [13, 44, 45]. Le traitement par quinidinique pourrait être efficace dans ces indications litigieuses ou en cas de récidive de TV polymorphes chez un sujet qui a un défibrillateur [55, 56].

Traitement préventif des troubles du rythme ventriculaires en cas de cardiopathie et en l'absence de troubles documentés (Tableau 1)

Ce traitement est basé sur l'utilisation des bêtabloquants [58]. Les antiarythmiques ont été, en effet, soit délétères [57], soit inefficaces dans la cardiopathie ischémique [60, 61] ou la cardiomyopathie dilatée primitive [67].

Par ailleurs, en fonction du degré d'atteinte de la fonction ventriculaire gauche et de l'état général du patient, la mise en place d'un défibrillateur prophylactique peut être discutée [47].

Cardiopathie ischémique

Dans la cardiopathie ischémique, alors que les antiarythmiques ont été inutiles [43], une première étude a montré que le défibrillateur prophylactique réduisait la mortalité des sujets ayant des TV non soutenues, une TV soutenue inductible et une fraction d'éjection inférieure à 35 % [68]. Ensuite le bénéfice, bien que moindre, a aussi été montré chez les sujets ayant comme seul facteur de risque une cardiopathie ischémique avec abaissement de la fraction d'éjection en dessous de 30 % [50], mais seulement plus de 6 semaines après la phase aiguë d'infarctus : une surmortalité a été observée dans l'étude DINAMIT [31] avant ce délai de 6 semaines ; surtout, il faut attendre de voir l'évolution de la fonction ventriculaire gauche après reperfusion et correction des lésions coronaires susceptibles de provoquer une ischémie. Il y a donc actuellement une indication recommandée avec un grade I de mise en place d'un défibrillateur à titre prophylactique dans le cas de la cardiopathie ischémique plus de 6 semaines après la phase aiguë d'infarctus, lorsque la fraction d'éjection est inférieure à 30 % et chez un sujet qui a une espérance de vie de plus de 1 an [47].

Autres cardiopathies

L'indication est aussi recommandée mais avec un grade II dans les autres cardiopathies avec altération sévère de la fonction ventriculaire gauche (fraction d'éjection < 30 %) dans les mêmes conditions, si l'espérance de vie du sujet est suffisante [69, 70].

Traitement préventif

Le traitement préventif reste encore discuté cas par cas, les indications théoriques devant être confrontées avec l'âge du

patient, son état général, ses tares associées, son degré de compréhension et son espérance de vie. Les incidents liés à la mise en place du défibrillateur sont encore nombreux [71-73] et le bénéfice inconstant dans ces cardiopathies sans troubles du rythme connus. Des sous-groupes susceptibles de bénéficier du défibrillateur pourraient être identifiés dans l'avenir, basés au moins sur la largeur du QRS et l'alternance de T.

Traitement préventif des problèmes de torsades de pointe, en l'absence de tachycardies ventriculaires spontanées

Il est en revanche nécessaire.

- Chez les sujets asymptomatiques où un syndrome du QT long a été dépisté, notamment lors d'une enquête familiale, un traitement par bêtabloquant systématique doit être indiqué.
- Dans le syndrome de Brugada, le consensus est loin d'être établi. Une histoire de syncope ou de mort subite familiale et l'apparition d'un type I de Brugada au cours d'un test médicamenteux, associé ou non au déclenchement d'une fibrillation ventriculaire, ont conduit à l'implantation prophylactique d'un défibrillateur [44, 45], mais des suivis récents ont montré qu'il y avait très peu d'événements au cours du suivi chez les patients asymptomatiques [74]. Il y a donc maintenant une tendance vers un traitement préventif moins agressif avec une simple surveillance des patients asymptomatiques.

Conclusion

Ces dernières années ont vu une amélioration très nette du pronostic des TV dont la prise en charge est bien codifiée. Toute TV documentée ou probable impose un bilan complet, notamment à la recherche d'une étiologie dont la présence très fréquente conditionne le pronostic. Le traitement antiarythmique est indiqué chez les sujets avec TV bien tolérée et ayant une préservation relative de la fonction ventriculaire gauche. Les techniques de traitement non médicamenteuses se sont considérablement développées dans ce domaine. Toute TV mal tolérée et/ou associée à une cardiopathie évoluée conduit très rapidement à l'implantation d'un défibrillateur. Ce traitement est également discuté à titre préventif dans une cardiopathie stabilisée et traitée médicalement de façon optimale lorsque la fraction d'éjection ventriculaire gauche est inférieure à 30 %.

Références

[1] De Bakker JM, Van Capelle FJ, Janse MJ, Tasseron S, Vermeulen JT, De Jonge N, et al. Slow conduction in the infarcted human heart. "Zigzag" course of activation. *Circulation* 1993;**88**:915-26.

[2] Touboul P, Kirkorian G, Attalah G, Lavaud P, Moleur P, Lamaud M, et al. Bundle branch reentrant tachycardia treated by electric and ablation of the right bundle branch. *J Am Coll Cardiol* 1986;**7**:1404-9.

[3] Coumel P, Leenhardt A. Mental activity, adrenergic modulation and cardiac arrhythmias in patients with heart disease. *Circulation* 1991; **83**(suppl11):1158-70.

[4] Belhassen B, Shapira I, Pelleg A, Copperman I, Kauli N, Laniado S. Idiopathic recurrent sustained ventricular tachycardia responsive to verapamil: an ECG-electrophysiologic entity. *Am Heart J* 1983; **198**(4Pt1):1034-7.

[5] Haissaguerre M, Pisapia A, Delaage M. Aspects cliniques, électrocardiographiques et étiologiques des tachycardies ventriculaires. In: *Les troubles du rythme cardiaque. Acquisitions actuelles par le groupe de rythmologie de la Société Française de Cardiologie*. Paris: Roussel; 1993. p. 173-81.

[6] Middlelkauf HR, Stevenson WG, Saxon LA. Prognosis after syncope: impact of left ventricular function. *Am Heart J* 1993;**125**:121-7.

[7] Bayes de Luna A, Coumel P, Leclercq JF. Ambulatory sudden cardiac death: mechanisms of production of fatal arrhythmias on the basis of data from 157 cases. *Am Heart J* 1989;**117**:151-9.

[8] Brugada P, Brugada J, Mont L, Sweets J, Andries EW. A new approach to the differential diagnosis of a regular tachycardia with a wide QRS complex. *Circulation* 1991;**83**:1649-59.

[9] Josephson ME, Harken AH, Horowitz LN. Endocardial excision: a new surgical technique for the treatment of recurrent ventricular tachycardia. *Circulation* 1979;**60**:1430-9.

[10] Fontaine G, Fontaliran F, Rosas Andrade F, Velasquez E, Tonet J, Jouven X, et al. The arrhythmogenic right ventricle. Dysplasia versus cardiomyopathy. *Heart Vessels* 1995;**10**:227-35.

[11] Dessertenne F. La tachycardie ventriculaire à deux foyers opposés variables. *Arch Mal Cœur* 1966;**59**:263-72.

[12] Leenhardt A, Glaser E, Burguera M, Nürnberg M, Maisonblanche P, Coumel P. Short-coupled variant of torsade de pointes. A new electrocardiographic entity in the spectrum of idiopathic ventricular tachyarrhythmias. *Circulation* 1994;**89**:206-15.

[13] Brugada P, Brugada J. Right bundle branch block, persistent ST segment elevation and sudden cardiac death: a distinct clinique and electrocardiographic syndrome. A multicenter report. *J Am Coll Cardiol* 1992;**20**:1391-6.

[14] Brembilla-Perrot B, Terrier de la Chaise A, Briançon S, Suty-Selton C, Beurrier D, Martin N, et al. Programmed ventricular stimulation in survivors of acute myocardial infarction: long-term follow-up. *Int J Cardiol* 1995;**49**:55-65.

[15] A comparison of antiarrhythmic drug therapy with implantable defibrillator in patients resuscitated from near-fatal ventricular arrhythmias. The AVID investigators. *N Engl J Med* 1997;**337**: 1576-83.

[16] Brodsky MA, McAnulty J, Zipes DP, Baessler C, Hallstrom AP. The AVID Investigators. A history of heart failure predicts arrhythmia treatment efficacy: Data from the Antiarrhythmics versus Implantable Defibrillators (AVID) Study. *Am Heart J* 2006;**152**:724-30.

[17] Brugada J, Aguinaga L, Mont L, Betriu A, Mulet J, Sanz G. Coronary artery revascularization in patients with sustained ventricular arrhythmias in the chronic phase of a myocardial infarction: effects on the electrophysiologic substrate and outcome. *J Am Coll Cardiol* 2001; **37**:529-33.

[18] Mac Kenna WJ, England D, Doy YL, Deanfield JF, Oakley C, Goodwin JF. Arrhythmias in hypertrophic cardiomyopathy: influence on prognosis. *Br Heart J* 1981;**46**:168-72.

[19] Corrado D, Thiene G. Arrhythmogenic right ventricular cardiomyopathy/dysplasia. Clinical impact of molecular genetic studies. *Circulation* 2006;**113**:1634-7.

[20] Van Tintelen JP, Entius MM, Bhuiyan ZA, Jongbloed R, Wiesfeld AC, Wilde AA, et al. Plakophilin -2 mutations are the major determinant of familial arrhythmogenic right ventricular dysplasia/cardiomyopathy. *Circulation* 2006;**113**:1650-8.

[21] Berder V, Vauthier M, Mabo P, De Place C, Laurent M, Almagne C, et al. Characteristics and out-come in arrhythmogenic right ventricular dysplasia. *Am J Cardiol* 1995;**75**:411-4.

[22] Babuty D, Cosnay P, Breuillac JC, Charniot JC, Delhomme C, Fauchier L, et al. Ventricular arrhythmias factors in mitral valve prolapse. *Pacing Clin Electrophysiol* 1994;**17**:1090-9.

[23] Martinez-Rubio A, Schwammenthal Y, Schwammenthal E, Block M, Reinhardt L, Garcia-Alberola A, et al. Patients with valvular heart disease presenting with sustained ventricular tachyarrhythmias or syncope. Results of programmed ventricular stimulation and long-term follow-up. *Circulation* 1997;**96**:500-8.

[24] Khairy P, Landberg MJ, Gatzoulis MA, Lucron H, Lambert J, Marçon F, et al. Value of programmed ventricular stimulation after tetralogy of Fallot repair. A multicenter study. *Circulation* 2004;**109**:1994-2000.

[25] Kiès P, Bootsma M, Bax J, Schalij MJ, Van der Wall EE. Arrhythmogenic right ventricular dysplasia/cardiomyopathy: screening, diagnosis, and treatment. *Heart Rhythm* 2006;**3**:225-34.

[26] Ebeling Barbier C, Bjenrner T, Johansson L, Lind L, Ahlström H. Myocardial scars more frequent than expected. Magnetic resonance imaging detects potential risk group. *J Am Coll Cardiol* 2006;**48**: 765-71.

[27] Saxon LA, Bristow MR, Boehmer J, Krueger S, Kass DA, De Marco T, et al. Predictors of sudden death and appropriate shock in the comparison of medical therapy, pacing, and defibrillation in heart failure (COMPANION) trial. *Circulation* 2006;**114**:2766-72.

[28] Bigger JT, Fleiss JL, Rolnitsky LM, and the Multicenter Post-infarction Research Group. Prevalence, characteristics and significance of ventricular tachycardia detected by 24-hours continuous electrocardiographic recordings in the late hospital phase of acute myocardial infarction. *Am J Cardiol* 1986;**58**:1154-60.